



**UJI TOKSISITAS AKUT MONOCROTOPHOS DOSIS  
BERTINGKAT PER ORAL DILIHAT DARI GAMBARAN  
HISTOPATOLOGI HEPAR MENCIT BALB/C**

ACUTE TOXICITY TEST OF ORAL ADMINISTRATION OF GRADED DOSE  
MONOCROTOPHOS AS MEASURED BY  
HISTOPATOLOGIC APPEARANCE OF BALB/C MICE LIVER

**JURNAL ILMIAH**

**Disusun untuk memenuhi sebagian persyaratan  
guna mencapai derajat strata-1 Kedokteran Umum**

**WULAN SETYOWATI  
G2A 006 197**

**PROGRAM PENDIDIKAN SARJANA KEDOKTERAN  
FAKULTAS KEDOKTERAN UNIVERSITAS  
DIPONEGORO  
2010**

**Lembar Pengesahan Laporan Akhir Hasil Penelitian**

**UJI TOKSISITAS AKUT MONOCROTOPHOS DOSIS  
BERTINGKAT PER ORAL DILIHAT DARI GAMBARAN  
HISTOPATOLOGI HEPAR MENCIT BALB/C**

ACUTE TOXICITY TEST OF ORAL ADMINISTRATION OF GRADED  
DOSE MONOCROTOPHOS AS MEASURED BY  
HISTOPATOLOGIC APPEARANCE OF BALB/C MICE LIVER

Disusun oleh

**WULAN SETYOWATI**  
G2A 006 197


Telah disetujui :

**Penguji**



Dr. Bambang Endro Putranto, SpPA(K)  
NIP 19490112 197821 1001

**Pembimbing**




Dr. Santoso, SpF  
NIP 19491027 197901 1001

**Ketua Tim KTI**




Dr. Awal Prasetyo, M. Kes. SpTHT-KL  
NIP 19671002 197902 2001

**Ketua Penguji**



DR. Dra. Henna Rya S, Apt. MES.  
NIP 19520825 197903 2001



# UJI TOKSISITAS AKUT MONOCROTOPHOS DOSIS BERTINGKAT PER ORAL DILIHAT DARI GAMBARAN HISTOPATOLOGI HEPAR MENCIT BALB/C

Wulan Setyowati<sup>1)</sup>, Santoso<sup>2)</sup>

## ABSTRAK

**Latar belakang :** *Monocrotophos* merupakan pestisida golongan organofosfat yang bekerja dengan menghambat enzim kolinesterase sehingga asetilkolin tidak dapat dihidrolisa. Zat tersebut masuk ke dalam tubuh melalui mukosa, saluran pernapasan atau saluran pencernaan. *Monocrotophos* yang masuk melalui per oral akan mengalami metabolisme lintas pertama di hepar. Sel hepar sebagai organ yang terkena jejas akan mengalami kerusakan (degenerasi). Penelitian ini bertujuan untuk menilai gambaran histopatologis hepar mencit *Balb/ c* pada pemberian *monocrotophos* dosis bertingkat per oral.

**Metode :** Penelitian eksperimental dengan rancangan *post test only control group design*. Sampel 20 ekor mencit *Balb/c* betina dibagi secara acak dalam empat kelompok, 1 kelompok kontrol (K) dan 3 kelompok perlakuan (P1, P2 dan P3) masing-masing berupa pemberian *monocrotophos* 1/10x dosis letal, dosis letal dan 10x dosis letal melalui sonde. Pengamatan dilakukan selama 7 hari. Pada hari ke-7 dilakukan terminasi dan pengambilan hepar. Kemudian dilakukan pengamatan gambaran histopatologi.

**Hasil :** Rerata skor tingkat kerusakan sel hepar tertinggi pada P3. Pada uji *Kruskal Wallis* didapatkan perbedaan yang bermakna ( $p=0,000$ ). Pada uji *Mann Whitney* didapatkan perbedaan bermakna pada K-P1( $p=0,008$ ), K-P2( $p=0,008$ ), K-P3( $p=0,008$ ), P1-P2( $p=0,009$ ), P1-P3( $p=0,009$ ), P2-P3( $0,009$ ).

**Simpulan :** Pemberian *monocrotophos* dosis bertingkat per oral pada mencit *Balb/c* menyebabkan terjadinya kerusakan sel hepar berupa degenerasi parenkimatosia, hidropik dan nekrosis.

**Kata kunci :** 1) *Monocrotophos*, 2) Kerusakan sel hepar.

<sup>1)</sup> Mahasiswa Fakultas Kedokteran Universitas Diponegoro

<sup>2)</sup> Dosen Bagian Forensik Fakultas Kedokteran Universitas Diponegoro

# ACUTE TOXICITY TEST OF ORAL ADMINISTRATION OF GRADED DOSE MONOCROTOPHOS AS MEASURED BY HISTOPATOLOGIC APPEARANCE OF BALB/C MICE LIVER

Wulan Setyowati<sup>1)</sup>, Santoso<sup>2)</sup>

## ABSTRACT

**Background :** Monocrotophos is a kind of organophosphate pesticides that is working with inhibiting cholinesterase enzyme, so that acetylcholine cannot be hydrolyzed. That chemical substance comes into the body by mucosa, respiratory system or digestive system. Monocrotophos which comes into the body orally will have first metabolism in the liver<sup>7</sup>. The liver that is infected will have damage (degeneration). The aim of this study is to know Balb/c histopathology description of giving monocrotophos orally by level.

**Method :** This experimental study used post test only control group design. Sample of the study are 20 Balb/c mice randomly divided into four groups, 1 control group (K) and 3 treatment groups (P1, P2 and P3) which are given monocrotophos 1/10x lethal dose, lethal dose and 10x lethal dose by gavage. Observation was done 7 days. At the 7th day termination and liver taking was done. Then the observation of histopathology description was done.

**Result :** The highest degeneration of liver cells was in P3. The Kruskal Wallis test showed significant difference ( $p=0,000$ ). The Mann Whitney test showed significant difference to K-P1 ( $p=0,008$ ), K-P2 ( $p=0,008$ ), K-P3 ( $p=0,008$ ), P1-P2 ( $p=0,009$ ), P1-P3 ( $p=0,009$ ), P2-P3 ( $p=0,009$ ).

**Conclusion :** Giving monocrotophos by level orally to Balb/c mouse causes damage to the liver cells as parenchymatous degeneration, hydropic degeneration and necrosis.

**Keyword :** Monocrotophos, the cell of liver degeneration

<sup>1)</sup> Student of Medical Faculty of Diponegoro University

<sup>2)</sup> Lecturer of Forensic Department, Medical Faculty of Diponegoro University

## **PENDAHULUAN**

Monocrotophos merupakan pestisida golongan organofosfat yang bekerja dengan menghambat enzim kolinesterase. Penghambatan enzim kolinesterase ini mengakibatkan asetilkolin tidak dapat di hidrolisa sehingga menimbulkan peninggian konsentrasi asetilkolin. Hal tersebut menyebabkan perangsangan berlebihan pada reseptor-reseptor asetilkolin dan menyebabkan proses intoksikasi akut oleh monocrotophos, seperti tampak pada gejala muntah, mual, keringat berlebihan, hiperlakrimasi, hipersalivasi dan akibat yang paling parah adalah depresi saluran pernafasan.<sup>1</sup> Zat tersebut dapat masuk ke dalam tubuh melalui mukosa, saluran pernapasan atau saluran pencernaan.<sup>2</sup> Monocrotophos yang masuk melalui per oral akan mengalami metabolisme lintas pertama di hepar.<sup>3</sup> Sel hepar sebagai organ yang terkena jejas akan mengalami kerusakan (degenerasi). Hal ini tergantung pada dosis, jenis, pengaruh zat ataupun penyakit lain dan kerentanan host.<sup>4</sup>

Dari latar belakang di atas maka dirumuskan suatu masalah penelitian “Apakah terdapat pengaruh pemberian monocrotophos dosis bertingkat per oral terhadap gambaran histopatologi hepar mencit Balb/c?”.

Penelitian ini bertujuan untuk menilai gambaran histopatologis hepar mencit *Balb/ c* pada pemberian monocrotophos dosis bertingkat per oral sebesar 0.03mg, 0.3mg dan 3mg.

Hasil penelitian ini diharapkan dapat bermanfaat sebagai informasi untuk peneliti lain tentang efek toksik penggunaan pestisida jenis monocrotophos terhadap gambaran histopatologi hepar.

## **METODE PENELITIAN**

Ruang lingkup keilmuan penelitian ini adalah Ilmu Kedokteran Forensik, Patologi Anatomi, Farmakologi dan Histologi. Penelitian ini merupakan penelitian eksperimental laboratorik dengan rancangan *post test only control group design* yang dilaksanakan di Laboratorium Biokimia dan Laboratorium Patologi Anatomi

Fakultas Kedokteran Universitas Diponegoro. Hewan percobaan yang digunakan adalah mencit *Balb/c* sebanyak 20 ekor yang telah memenuhi kriteria inklusi dan eksklusi penelitian berupa mencit *Balb/c* betina, keturunan murni, berat 20-25gram, umur 8-10minggu, mencit dalam keadaan sehat, tidak ada cacat anatomi dan tidak sakit selama masa adaptasi 7 hari. Selanjutnya 20 ekor mencit diadaptasi selama 7 hari kemudian dibagi menjadi 4 kelompok (masing-masing terdiri atas 5 ekor) yaitu 1 kelompok kontrol (tanpa diberi monocrotophos) dan 3 kelompok perlakuan yang diberi monocrotophos 0,03mg, 0,3mg dan 3mg. Setelah pemberian perlakuan, mencit diamati selama 7 hari. Kemudian dilakukan pengambilan organ hepar dan diamati perubahan gambaran histopatologi hepar dengan mikroskop dalam lima lapangan pandang dengan perbesaran 400x dengan jumlah sel yang diamati adalah 100 sel. Sasaran yang dibaca adalah derajat perubahan struktur histopatologi sel hepar di sekitar vena centralis yang dinyatakan dengan kriteria pada table berikut :

Tabel 1. Kriteria penilaian derajat perubahan struktur histopatologi sel hepar

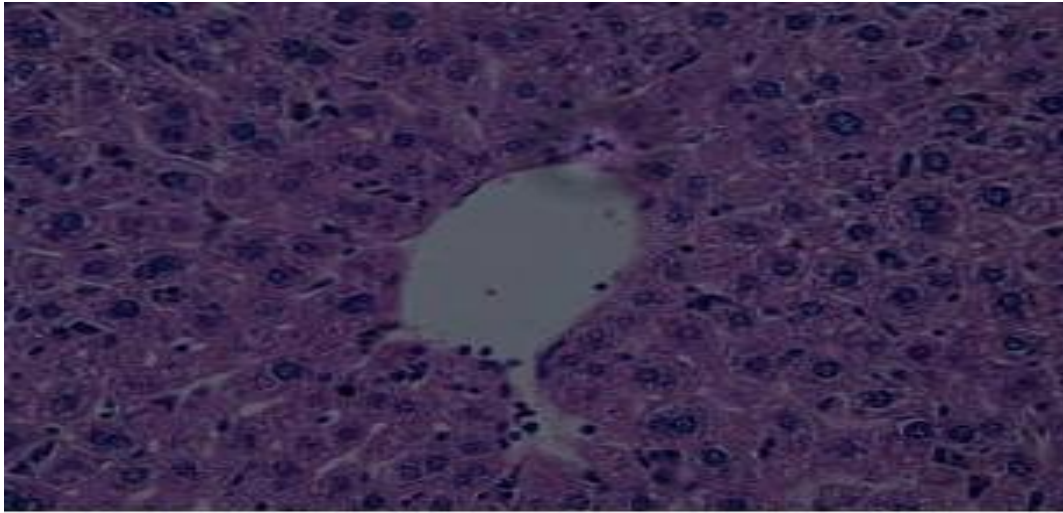
Tingkat Perubahan	Nilai
Normal	1
Degenerasi Parenkimatososa	2
Degenerasi Hidropik	3
Nekrosis	4

Data yang dikumpulkan merupakan data primer hasil pengamatan mikroskopis derajat histopatologi hepar mencit *Balb/c*. Variabel bebas berupa kelompok kontrol, perlakuan 1, perlakuan 2 dan perlakuan 3 berskala rasio (numerik). Variabel tergantung berupa derajat perubahan gambaran histopatologi sel hepar mencit *Balb/c* berskala ordinal.

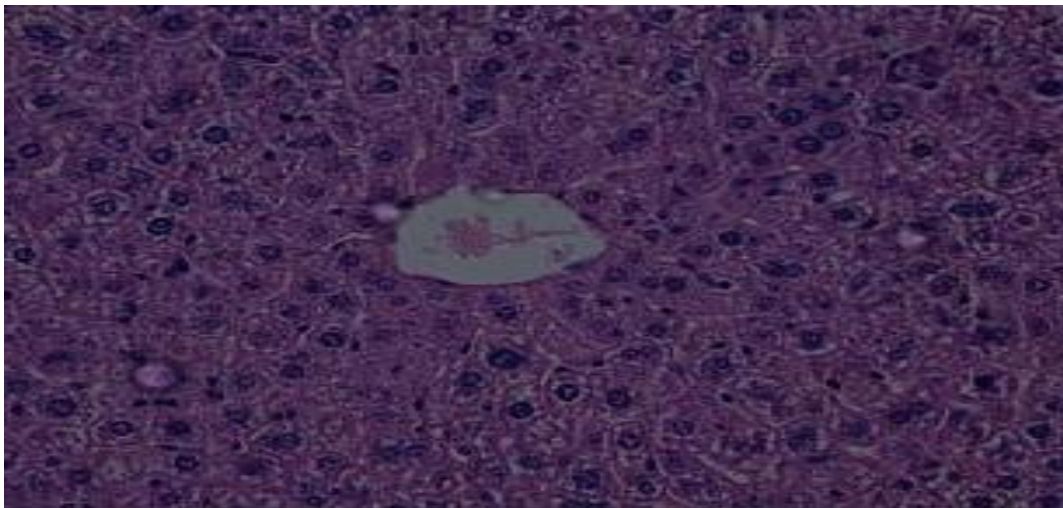
Data selanjutnya ditulis dalam bentuk tabel dan dianalisa dengan menggunakan SPSS 17.0 for *Windows*. Dari analisa diperoleh sebaran data yang tidak normal (data non parametrik), maka kemudian dilakukan uji beda antara kelompok menggunakan *Kruskal Wallis*. Dari uji ini diperoleh perbedaan yang bermakna ( $p \leq 0,05$ ) maka kemudian dilanjutkan uji beda antar kelompok dengan uji *Mann Whitney*.

## HASIL PENELITIAN

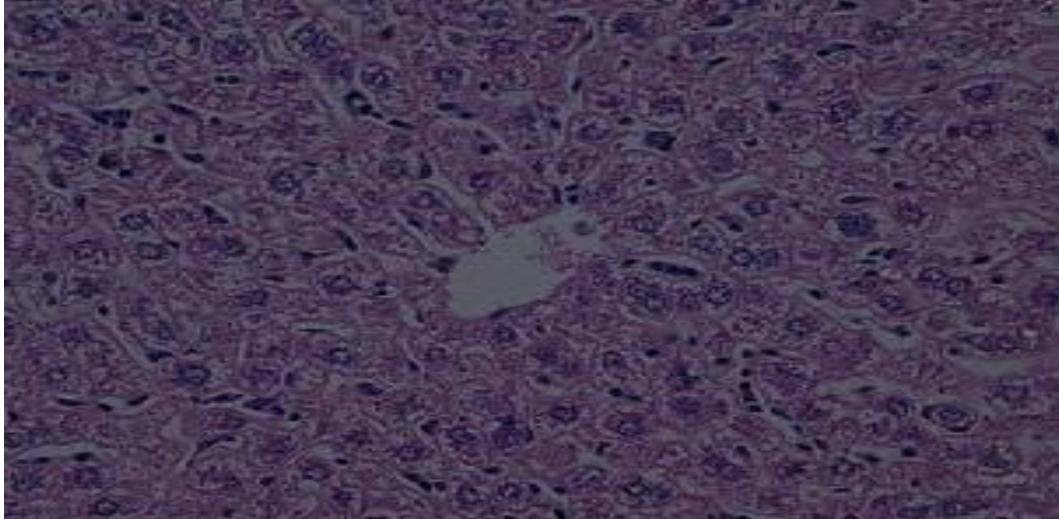
Pada penelitian ini ditemukan adanya perubahan gambaran histopatologi hepar mencit *Balb/c* berupa degenerasi parenkimatososa, degenerasi hidropik dan nekrosis. Hasil pengamatan mikroskopis yang mewakili masing-masing kelompok perlakuan dapat ditampilkan pada gambar berikut :



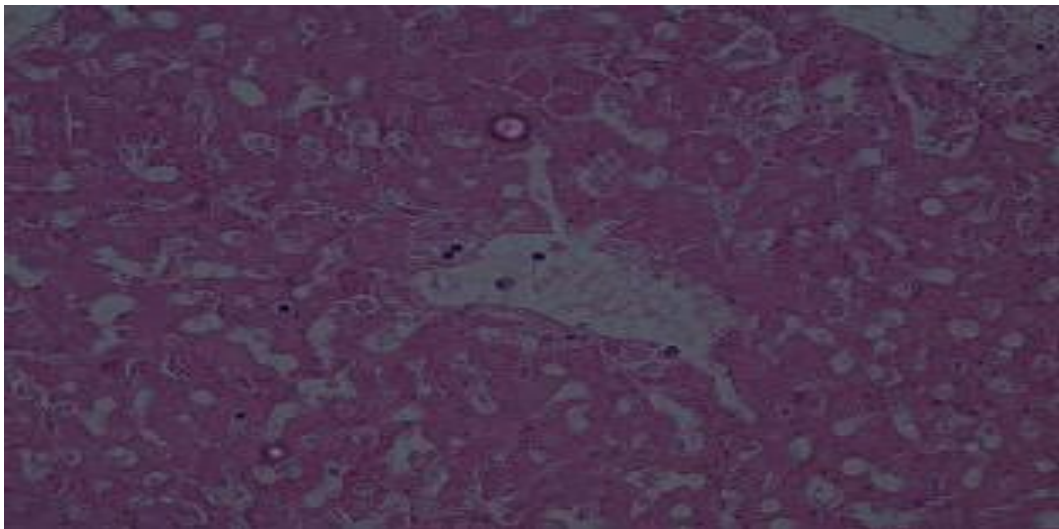
Gambar 1. Gambaran histopatologi hepar mencit pada kelompok Kontrol dengan perbesaran 400x. ( → ) : sel normal



Gambar 2. Gambaran histopatologi hepar mencit pada kelompok Perlakuan 1 dengan perbesaran 400x. ( → ) : degenerasi parenkimatosa



Gambar 3. Gambaran histopatologi hepar mencit pada kelompok Perlakuan 2 dengan perbesaran 400x. ( → ) : degenerasi hidropik.



Gambar 4. Gambaran histopatologi hepar mencit pada kelompok perlakuan 3 dengan perbesaran 400x. ( → ) : nekrosis.



Rerata skor tingkat tingkat kerusakan sel hepar pada kelompok kontrol dan perlakuan ditampilkan pada table berikut :

Tabel 2. Rerata nilai skor tingkat kerusakan sel hepar

Kelompok	Nilai skor tingkat kerusakan sel hepar		
	Mean	SD	SE
Kontrol	1,044	0,19	0,00
Perlakuan 1	2,198	0,05	0,02
Perlakuan 2	2,962	0,04	0,01
Perlakuan 3	3,814	0,24	0,11

Tabel 2 menunjukkan skor tingkat kerusakan sel hepar yang tertinggi adalah kelompok perlakuan tiga dengan rerata 3,814 dan yang terendah adalah pada kelompok kontrol dengan rerata 1,044.

Rerata skor tingkat kerusakan sel hepar tersebut kemudian dilakukan uji normalitas menggunakan *Shapiro-Wilk* dan didapatkan distribusi data tidak normal. Oleh karena distribusi data tidak normal maka di lanjutkan dengan uji non parametrik *Kruskal Wallis*. Dari uji non parametrik ini didapatkan perbedaan yang bermakna pada semua kelompok. Kemudian dilanjutkan dengan uji non parametrik *Mann Whitney* untuk melihat adanya perbedaan antar kelompok perlakuan.

Tabel 3. Nilap *p* pada uji Mann Whitney antar kelompok

Kelompok	K	P1	P2	P3
K	-	0.008*	0.008*	0.008*
P1	0.008*	-	0.009*	0.009*
P2	0.008*	0.009*	-	0.009*
P3	0.008*	0.009*	0.009*	-

\*ada perbedaan yang bermakna ( $p \leq 0,05$ )

Hasil uji beda antar kelompok didapatkan skor tingkat kerusakan sel hepar antar kelompok kontrol dan seluruh kelompok perlakuan, antar kelompok

perlakuan, yaitu antara P1 dan P2, P1 dan P3, serta P2 dan P3 terdapat perbedaan yang bermakna dimana  $p \leq 0,05$ .

## **PEMBAHASAN**

Dari hasil penelitian ini diperoleh gambaran perubahan histopatologi berupa degenerasi parenkimatososa, degenerasi hidropik, dan nekrosis. Degenerasi parenkimatososa merupakan degenerasi yang paling ringan dimana terjadi pembengkakan dan kekeruhan sitoplasma karena munculnya granula-granula dalam sitoplasma akibat endapan protein. Degenerasi ini reversibel karena hanya terjadi pada mitokondria dan retikulum endoplasma akibat gangguan oksidasi. Bila degenerasi ini berlanjut maka akan terjadi degenerasi hidropik. Degenerasi hidropik merupakan derajat kerusakan yang lebih berat. Pada degenerasi ini tampak vakuola yang berisi air dalam sitoplasma yang tidak mengandung lemak atau glikogen, sitoplasmanya menjadi pucat dan membengkak karena timbunan cairan. Perubahan ini umumnya merupakan akibat adanya gangguan metabolisme seperti hipoksia atau keracunan bahan kimia. Apabila penyebab cederanya menetap, sel yang telah cedera bisa mengalami robekan membran plasma dan perubahan inti sel sehingga sel mati atau nekrosis.<sup>5</sup> Pada penelitian ini diperoleh bahwa pada pemberian monocrotophos dosis bertingkat per oral terjadi kerusakan sel hepar pada semua tingkat dosis pemberian, yaitu pemberian sebesar sepersepuluh dosis letal, dosis letal dan sepuluh kali dosis letal.

Nilai skor tingkat kerusakan sel hepar semakin meningkat sesuai dengan meningkatnya dosis pemberian monocrotophos. Kelompok P3 memiliki tingkat kerusakan yang terberat dibandingkan dengan kelompok perlakuan lain. Kelompok P2 memiliki tingkat kerusakan lebih berat dibanding dengan kelompok P1 namun lebih ringan daripada P3. Kelompok P1 memiliki tingkat kerusakan paling ringan dibanding kelompok perlakuan lain. Hasil uji beda antara kelompok menunjukkan adanya perbedaan yang bermakna. Hasil ini menunjukkan bahwa pada dosis sepersepuluh dosis letal pemberian monocrotophos sudah dapat

membuat perubahan bermakna pada gambaran histopatologi hepar atau gambaran histopatologi hepar berbeda dan bermakna dibandingkan dengan tidak mengkonsumsi. Begitu pula dengan hasil uji beda antar kelompok perlakuan menunjukkan perbedaan yang bermakna, yaitu antara P1 dengan P2, P1 dengan P3, dan P2 dengan P3. Hasil penelitian ini sama dengan yang dikehendaki oleh penulis bahwa pemberian monocrotophos dosis bertingkat akan menyebabkan kerusakan sel hepar yang meningkat sesuai tingkat penambahan dosis.

## **UCAPAN TERIMA KASIH**

Pada kesempatan ini perkenankanlah penulis mengucapkan terima kasih kepada :

1. Rektor Universitas Diponegoro yang telah memberikan kesempatan kepada penulis untuk melakukan penelitian,
2. Dekan Fakultas Kedokteran Universitas Diponegoro yang telah memberikan kesempatan kepada penulis untuk melakukan penelitian,
3. Dr. Santoso, SpF, Saebani, S.KM, M.Kes selaku pembimbing penelitian yang telah bersedia membimbing penulis,
4. DR. Dra. Henna Rya S, Apt, MES selaku ketua penguji seminar proposal penelitian dan ketua penguji laporan akhir hasil penelitian,
5. Dr. Ika Prawita M, SpPA selaku dosen penguji seminar proposal penelitian,
6. Dr. Bambang Endro Putranto, SpPA (K) selaku dosen penguji laporan akhir hasil penelitian,
7. Dr. Kasno, SpPA (K) selaku konsultan dalam pembacaan preparat,
8. Kepala Bagian dan Seluruh Staf bagian Forensik FK Undip,
9. Kepala Bagian dan Seluruh Staf bagian Biokimia FK Undip atas peminjaman tempat pelaksanaan penelitian,
10. Kepala Bagian dan Seluruh Staf Bagian Patologi Anatomi FK Undip,
11. Orang tua penulis atas kesabaran dan segala pengertian kepada penulis,
12. Kakak dan adik tercinta atas segala bantuan dan dukungan kepada penulis,

13. Haeriah Sabarudin, Ratri Indriastuti, Teddy Dharmawan dan Theodorus Kevin selaku teman sekelompok penelitian atas bantuan dan kerjasamanya,
14. Teman-teman angkatan 2006 atas segala masukan dan informasinya,
15. Serta semua pihak yang telah memberikan bantuan kepada penulis yang tidak dapat disebutkan satu per satu.

Semoga penelitian ini bermanfaat dan dapat menjadi masukan untuk penelitian selanjutnya.

## **DAFTAR PUSTAKA**

1. Sofwan Dahlan. Ilmu Kedokteran Forensik. Semarang: Badan penerbit Universitas Diponegoro, 2000.
2. FAO. Monocrotophos. <http://www.fao.org/docrep/w5715e/w5715e04.htm>
3. Gani W. Tmbunan. Patologi gastroenterology. Jakarta. EGC. 1994:171.
4. Darmawan s. Hati dan saluran empedu. Didalam: Himawan s. editor. Kumpulan kuliah patologi. Jakarta: Fakultas Kedokteran Universitas Indonesia, 1987; 226-31.
5. Kumar RC. Dasar Patologi penyakit, edisi 5. Jakarta:EGC. 1999.