

Perkembangan Embrio dan Penentuan Jenis Kelamin DOC (*Day-Old Chicken*) Ayam Jawa Super

Sexing Day-Old Chick and Developmental Stage of the Super Javanese Chicken Embryo

Asmarani Kusumawati¹, Rina Febriany², Shella Hananti², Mufti Sartika Dewi², Ninik Istiyawati³

¹Departemen Reproduksi dan Kebidanan Fakultas Kedokteran Hewan, Universitas Gadjah Mada, Yogyakarta.

²Fakultas Kedokteran Hewan, Universitas Gadjah Mada, Yogyakarta

³Program Studi Bioteknologi Pascasarjana, Universitas Gadjah Mada, Yogyakarta
Email: kartapati_2008@yahoo.com

Abstract

Super Javanese chicken is the result of a cross breeding between male domestic chicken and female layer chicken. Super Javanese chicken made to fill in market needs. There has not been much research about Super Javanese chicken embryonic development. This study attempts to provide information about embryonic development and sexing on Super Javanese chicken. This study used Super Javanese chicken fertile eggs from Java Farm, Maguwoharjo, Depok, Sleman. These eggs were incubated at temperature of 37°-38°C. Samples were observed with Neutral Red and Hematoxilin Eosine (HE) staining. The measurement of the Super Javanese chicken embryo were about length of the third finger, beak, and the length of the embryo's body. This observation obtained embryonic development of the super Javanese chicken spesifically. This concluded that Super Javanese chicken as a first generation from cross breeding has slower growth in embryonic development.

Key words: Super Javanese Chicken, embryo development, sexing

Abstrak

Ayam jawa super merupakan hasil persilangan antara ayam kampung jantan dengan ayam ras petelur atau layer. Munculnya ayam jawa super diharapkan dapat memenuhi kebutuhan pasar. Belum banyak penelitian mengenai ayam jawa super terutama perkembangan embrio ayam jawa super. Oleh karena itu penelitian ini bertujuan untuk mengetahui perkembangan embrio dan sexing Ayam Jawa Super. Sampel yang digunakan dalam penelitian ini adalah telur fertil ayam jawa super yang berasal dari Java Farm, Maguwoharjo, Depok, Sleman. Telur-telur ini diinkubasi pada suhu 37°-38°C. Kemudian dilakukan pengamatan sampel dengan pengecatan *Neutral Red* dan Hematoxilin Eosin (HE) serta pengukuran embrio ayam jawa super meliputi panjang jari ketiga, paruh, serta panjang tubuh embrio. Hasil penelitian ini didapatkan catatan perkembangan Ayam Jawa Super secara spesifik dari umur nol sampai 21 hari inkubasi. Dapat disimpulkan bahwa Ayam Jawa Super yang merupakan hasil kawin silang pertama memiliki pertumbuhan yang lebih lambat.

Kata kunci: Ayam Jawa Super, embrio, jenis kelamin, penentuan jenis kelamin

Pendahuluan

Masyarakat Indonesia cenderung lebih menyukai ayam buras dibandingkan dengan ayam ras karena dagingnya kenyal, memiliki kandungan protein tinggi serta kadar lemak yang rendah (Triyantini dkk., 1997). Berdasarkan hasil survei konsumsi rata-rata per kapita dalam seminggu beberapa macam bahan makanan penting periode tahun 2007-2014 dari Badan Pusat Statistik (BPS), kebutuhan konsumsi produk unggas khususnya daging ayam mengalami peningkatan terutama pada tujuh tahun terakhir. Kebutuhan pasar tersebut belum dapat dipenuhi oleh peternakan ayam buras di Indonesia karena pemeliharaannya dalam skala usaha kecil, kondisi lingkungan yang terbatas, produktivitas yang masih rendah, pertumbuhan yang lambat, serta sifat alami (mengeram dan mengasuh) yang belum hilang (Muryanto dkk, 2005; Suryana dkk., 2008; Romanov, 2001).

Solusi yang sedang populer saat ini adalah dengan pengembangan ayam Jawa Super yang merupakan hasil kawin silang antara ayam buras jantan dengan ayam layer petelur ras (Anonim, 2012). Hasil silangan ini diharapkan dapat menghilangkan sifat-sifat yang tidak diinginkan, meningkatkan produktivitas, serta mempercepat pertumbuhan dari ayam buras. Manajemen pemeliharaan ayam Jawa Super sendiri belum menerapkan manajemen yang benar-benar sesuai dengan ayam jenis ini, terutama manajemen pakan, kandang, penetasan dan juga manajemen reproduksi. Manajemen penetasan dapat dipelajari dengan cara mempelajari perkembangan embrio dan mencari tahu faktor yang mempengaruhi perkembangan embrio tersebut.

Telur ayam akan menetas setelah 21 hari

inkubasi dengan melalui serangkaian perkembangan embrio secara kompleks (Smith dkk, 2004). Perkembangan embrio ayam dimulai dari fertilisasi, blastulasi, gastrulasi, neurulasi dan organogenesis (Murphy, 2013). Fertilisasi merupakan penggabungan sel kelamin jantan dan sel kelamin betina membentuk zigot. Tahap selanjutnya adalah pembelahan secara mitosis pada zigot. Blastula merupakan lanjutan dari stadium pembelahan berupa massa blastomer membentuk dasar calon tubuh ayam, pada tahap ini terbentuk blastoselom. Gastrula adalah proses kelanjutan stadium blastula, tahap akhir proses gastrulasi ditandai dengan terbentuknya gastroselom dan sumbu embrio sehingga embrio mulai tumbuh memanjang Tubulasi merupakan kelanjutan dari proses stadium gastrula. Embrio pada stadium ini disebut neurula karena pada tahap ini terjadi neurulasi yaitu pembentukan bumbung neural. Organogenesis merupakan tahap selanjutnya yaitu perkembangan dari bentuk primitif embrio menjadi bentuk definitif yang memiliki bentuk dan rupa yang spesifik dalam satu spesies (Huettner, 1956).

Manajemen reproduksi yang belum dipelajari pada ayam Jawa Super adalah seleksi kelamin (*sexing*). *Sexing* pada unggas dilakukan untuk beberapa hal seperti berikut, studi populasi, studi perilaku hewan, manajemen spesies satwa liar, dan analisis teknik *breeding* dalam dunia unggas komersial (Morinha dkk, 2012). *Sexing* tidak hanya dilakukan untuk teknik *breeding* pada unggas komersial, namun juga dilakukan untuk efektifitas produksi karena hanya ayam betina yang menghasilkan telur (Feng dkk., 2006). Berikut ini beberapa metode *sexing* tradisional antara lain, observasi tingkah laku, laparotomi, laparoskopi, *feather sexing* dan *vent sexing*. Metode-metode ini

memerlukan dana yang tidak sedikit, waktu yang lama, bersifat invasif dan berbahaya (Morinha dkk, 2012). Penelitian ini bertujuan untuk mengetahui perkembangan embrio ayam Jawa Super dan mengetahui metode penentuan jenis kelamin yang paling tepat untuk DOC ayam Jawa Super.

Materi dan Metode

Telur ayam Jawa Super berembrio yang diperoleh dari penetasan Java Farm diinkubasi pada suhu 37 – 38 °C dengan kelembaban 60 – 70 %. Embrio ayam Jawa Super dikoleksi berdasarkan tahapan perkembangan embrio mulai umur 12 jam hingga telur menetas diumur 21 hari. Pada umur awal yaitu umur 0 sampai 3 hari perkembangan embrio, albumin dikeluarkan dari telur kemudian embrio diwarnai dengan 0,5 % *neutral red* untuk memberikan visual dari somit untuk dianalisa dan memberi kontras warna pada jaringan tubuh embrio. Embrio ayam Jawa Super mulai dari umur 4 hingga 7 hari dibunuh dengan memotong pembuluh darah plasenta kemudian dilakukan pewarnaan dengan Hematoxylin Eosin (HE) untuk memberikan gambaran kontras dari perkembangan organ embrio. Embrio ayam Jawa Super diatas umur 8 hari difiksatif dalam *netral buffer* formalin 5% untuk meminimalkan penyusutan dan selanjutnya

dianalisis. Analisa ukuran tubuh embrio diatas umur 8 hari dilakukan dengan mengukur panjang tubuh dari cranium mengikuti alur vertebrae sampai ujung tulang ekor, panjang sayap, panjang kaki, dan ukuran paruh dari nostril sampai ujung anterior paruh.

DOC menetas dilakukan penentuan jenis kelamin dengan metode *vent sexing* dan *feather sexing* serta dilakukan laparotomi untuk membuktikan ketepatan kedua metode tersebut. *Vent sexing* dilakukan dengan metode Dr. Masui, yaitu dengan meletakkan kepala ayam di antara jari tengah dan jari manis tangan kiri, kemudian feses dibersihkan dan ditampung di suatu tempat. Dengan tekanan halus tapi kuat dari kedua ibu jari dan jari telunjuk kanan digunakan untuk menyibakkan permukaan ventral kloaka ke atas untuk melihat adanya bentukan menonjol yang disebut “bead”. *Feather sexing* dilakukan dengan mengamati pertumbuhan bulu *covert* yang ada pada sayap ayam, yang kemudian dibandingkan dengan bulu primer yang juga berada di sayap. Ayam betina memiliki bulu *covert* yang sama panjang dengan bulu primer dan ayam jantan memiliki bulu *covert* yang lebih pendek dari bulu primer. Penentuan akurasi metode *sexing* yaitu dengan membandingkan persentase tingkat akurasi metode *vent sexing* dan *feather sexing* dengan dibuktikan menggunakan laparotomi. Persentase dihitung dengan cara:

$$\text{Persentase Akurasi} = \frac{\text{Jumlah hasil } \textit{sexing} \text{ yang sesuai dengan laparotomy}}{\text{jumlah sampel}} \times 100\%$$

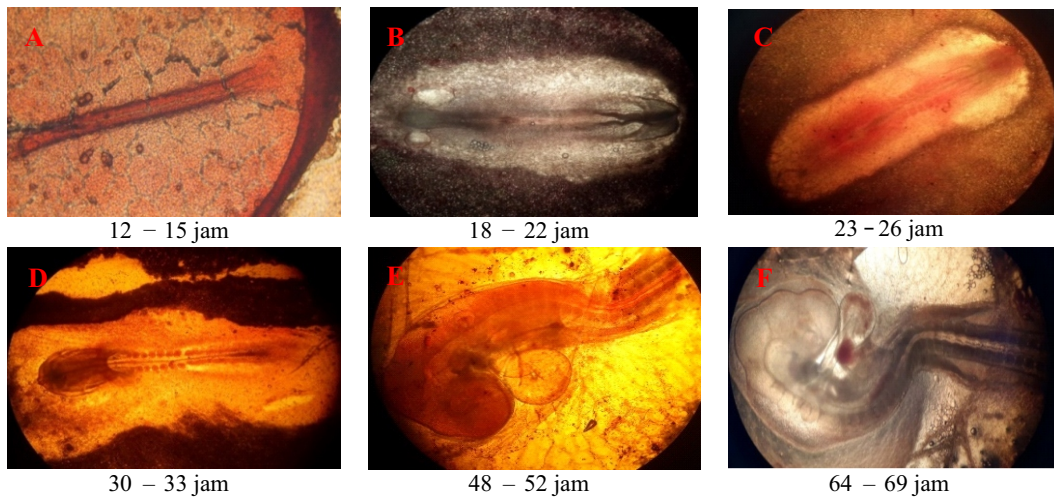
Hasil dan Pembahasan

Ayam Jawa Super merupakan hasil persilangan generasi pertama dari ayam jantan kampung dengan ayam betina ras, hal ini menyebabkan fertilitas telur Ayam Jawa Super lebih

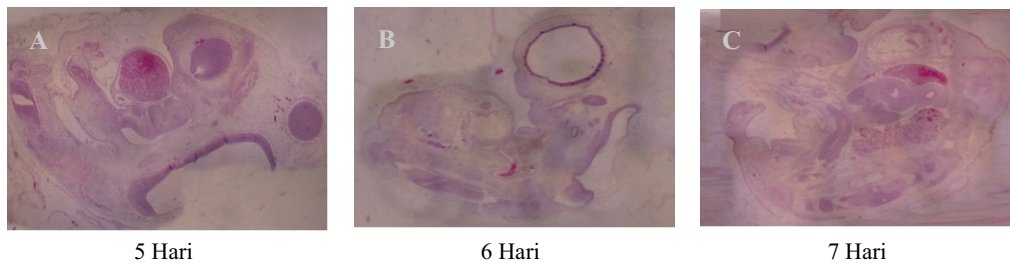
rendah dibandingkan dengan ayam White Leghorn. Oleh karena itu, sangat sulit dibandingkan dengan hasil penelitian yang dilakukan sebelumnya yang telah dilakukan oleh Hamburger dan Hamilton, (1951). Tabel 1 menunjukkan ringkasan pertumbuhan embrio Ayam Jawa Super.

Tabel 1. Rangkuman perkembangan embrio Ayam Jawa Super umur 0 sampai 21 hari inkubasi.

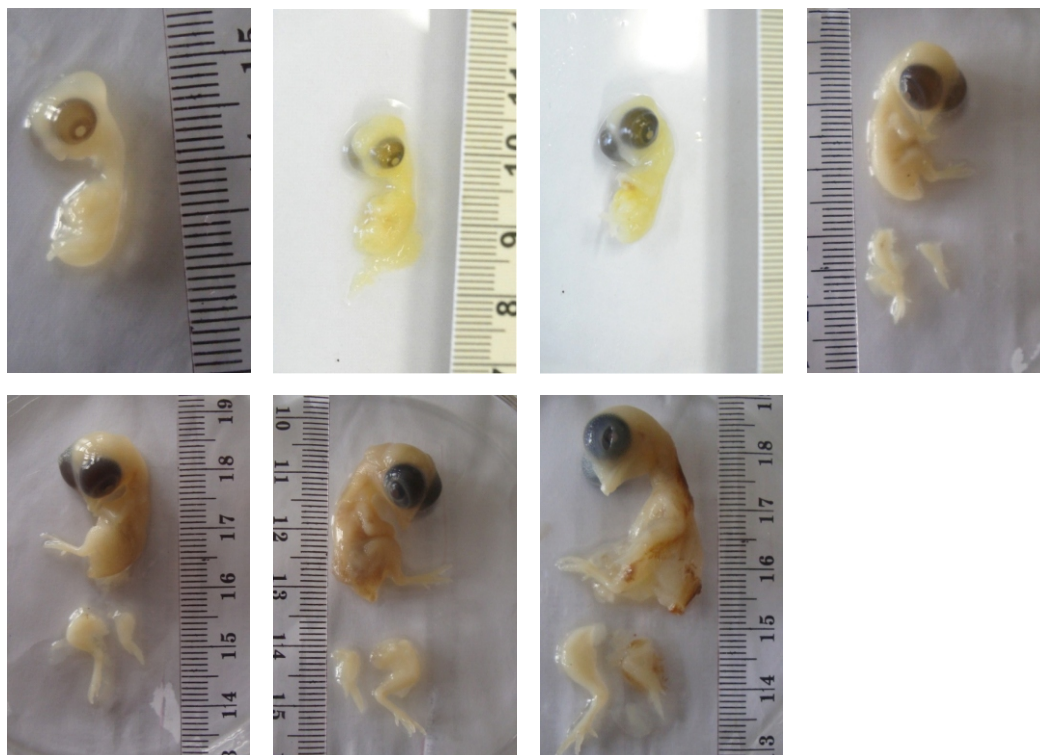
Waktu Inkubasi	Hasil Pengamatan Embrio
12-15 jam	Stria primitif mulai terlihat memanjang dari bagian posterior dan mulai terbentuk cekungan primitif.
18-22 jam	Stria primitif telah mencapai panjang maksimal.
23-26 jam	Lipatan kepala di anterior dan somite mulai terlihat dengan jelas. Proamnion, lipatan kepala, area opaca, dan area pelusida terlihat dengan jelas. Somite, pulau darah, batas mesoderm, dan foregut mulai terlihat.
30-33 jam	Jumlah somite berkembang sebanyak tujuh pasang. perkembangan vesikula optika, jantung yang berada sedikit ke kanan, dan pembagian 3 vesikel otak (<i>proencephalon</i> , <i>mesencephalon</i> , dan <i>rombenchepalon</i>) yang sudah mulai jelas.
48-52 jam	Embrio mulai memperlihatkan perbedaan spesifik dibanding umur sebelumnya karena bagian anterior memutar ke arah kanan. Lubang auditorius mulai terbuka, jantung membentuk S, lekukan kepala amnion menutupi seluruh region <i>telenchepalon</i> , <i>dienchepalon</i> , dan <i>mesenchepalon</i> , serta plat oral, batang mata, dan tuba neural yang sudah mulai terbentuk.
64-69 jam	Kuntum sayap dan kuntum kaki mulai terbentuk dan semakin besar ukurannya seiring dengan penambahan waktu inkubasi. Kuntum kaki ukurannya akan lebih besar ukurannya dibandingkan pada kuntum sayap. Jantung sudah dapat dibedakan antara atrium dan ventrikel. Tuba neural semakin berkembang menjadi corda neural. Pembagian otak semakin berkembang menjadi <i>telenchepalon</i> , <i>dienchepalon</i> , <i>mesenchepalon</i> , dan <i>rombenchepalon</i> . Mata mulai mengalami pigmentasi. Kuntum ekor akan mulai menekuk ke arah depan tubuh.
4 hari	Plat jari pada kuntum sayap belum terpisah sedangkan plat jari pada kuntum kaki namun jari-jari belum terpisah dan celah pada protuberensia prosesus mandibularis mulai membentuk garis.
5 hari	Plat jari baru terlihat di umur lima hari dan cekungan antar digiti terbentuk mulai umur enam hari. Pada umur lima hari inkubasi tungkai memanjang terutama bagian proksimal dimana garis anterior dan posterior memanjang secara paralel, sebaliknya perubahan bentuk tubuh sangat sedikit, kuntum sayap dan kaki memiliki ukuran panjang dan lebar yang sama.
6 hari	Paruh mulai terlihat dengan jelas. segmen digiti sudah terbentuk, digiti dua dan tiga mulai memanjang, serta pembengkokan pada persendian sayap dan kaki mulai terbentuk. adanya perkembangan lubang telinga yang berupa lubang besar, bagian dinding dienchepalon mengecil, gizzard, pancreas.
7 hari	Organ sudah berkembang cukup lengkap. Paruh tumbuh lebih prominent dengan papilla sclera pada bagian dorsal, sayap dan kaki sudah berkembang lengkap, folikel bulu tumbuh pada permukaan dorsal tubuh mulai dari brachial hingga lumbo-sacral. Gambar 18 memperlihatkan potongan melintang dari embrio Ayam Jawa Super umur tujuh hari dimana organ visceral mulai berkembang. Corda sexual belum terbentuk.
8-10 hari	Kaki dan sayap sudah mulai tampak, serta jantung sudah sempurna pada kavum thoraks. Membrane niktitan mulai muncul pada umur sembilan hari, dan paruh mulai mengeras pada umur sepuluh hari inkubasi..
11-12 hari	Membrane niktitan mulai menutupi mata dan terjadi deferensiasi pada kaki ke tiga.
13-14 hari	Tunas bulu sudah mulai tumbuh, dan kelopak mata sudah menutup secara sempurna.
15 hari	Ukuran paruh= 4mm, ukuran jari kaki ke tiga (<i>Third toe</i>)= 7mm , ukuran tubuh= 48 mm, ukuran sayap= 17 mm, panjang kaki ayam= 29 mm.
16 hari	Ukuran paruh= 5mm, ukuran jari kaki ke tiga (<i>Third toe</i>)= 8mm , ukuran tubuh= 51 mm, ukuran sayap= 19 mm, panjang kaki ayam= 30 mm.
17 hari	Ukuran paruh= 5mm, ukuran jari kaki ke tiga (<i>Third toe</i>)= 8mm , ukuran tubuh= 58 mm, ukuran sayap= 23 mm, panjang kaki ayam= 34 mm.
18 hari	Ukuran paruh= 6mm, ukuran jari kaki ke tiga (<i>Third toe</i>)= 10mm , ukuran tubuh= 61 mm, ukuran sayap= 25 mm, panjang kaki ayam= 40mm.
19 hari	Ukuran paruh= 6mm, ukuran jari kaki ke tiga (<i>Third toe</i>)= 10mm , ukuran tubuh= 64 mm, ukuran sayap= 25 mm, panjang kaki ayam= 43 mm.
20 hari	Ukuran paruh= 5mm, ukuran jari kaki ke tiga (<i>Third toe</i>)= 11mm , ukuran tubuh= 66 mm, ukuran sayap= 28 mm, panjang kaki ayam= 45mm.



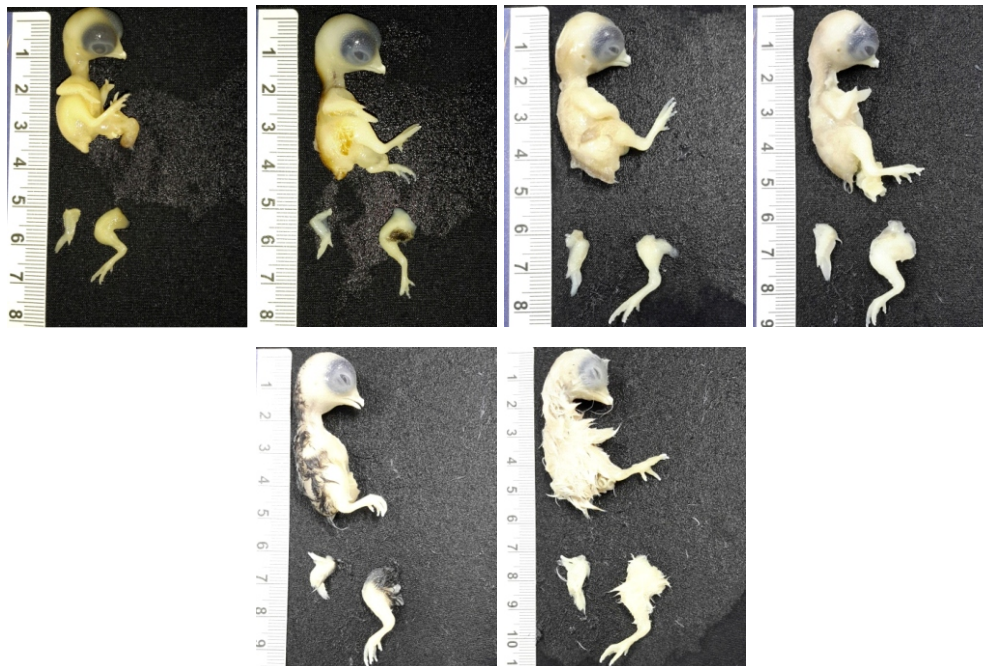
Gambar 1. Gambar embrio Ayam Jawa Super umur 12 sampai 69 jam (1-3 hari) yang diwarnai dengan larutan *neutral red* (A-F)



Gambar 2. Potongan membujur embrio Ayam Jawa Super umur 5 sampai 7 hari dengan pewarnaan Hematoxililn Eosin (HE) (A-C)



Gambar 3. Pertumbuhan embrio Ayam Jawa Super umur 8-14 hari inkubasi



Gambar 4. Gambar pertumbuhan embrio Ayam Jawa Super umur 15 sampai 20 hari. Embrio dieutanasi, dan disimpan dalam formalin 5% sebelum difoto.

Umur 0-7 Hari Inkubasi

Perkembangan awal embrio dimulai dari proses blastulasi dimana pada masa akhir proses pembelahan massa blastomer akan membentuk dasar calon tubuh yang disebut blastula. Proses blastulasi terus terjadi sepanjang telur melewati saluran reproduksi induk, kemudian akan diikuti proses gastrulasi dimana mulai terjadi pembentukan stria primitif (Nelsen, 1953). Hasil penelitian menunjukkan bahwa embrio Ayam Jawa Super umur 12 jam sampai 26 jam memiliki kesamaan dengan perkembangan ayam White Leghorn (White Leghorn) seperti yang telah dilakukan oleh Hamburger dan Hamilton (1951). Embrio Ayam Jawa Super pada umur 12 jam memperlihatkan stria primitif mulai terlihat memanjang dari bagian posterior dan mulai terbentuk cekungan primitif. Menurut Bellair dan Osmond (2005) perkembangan stria primitif mulai dapat diamati pada umur 10 jam inkubasi.

Memasuki umur 18 jam inkubasi stria primitif telah mencapai panjang maksimal, area pelucida membentuk oval, proamnion, cekungan primitif, *notochord*, nodus Hensen dan lipatan kepala mulai terlihat jelas. Embrio telah mulai memasuki tahapan transisi pada umur 23 jam inkubasi, ketika lipatan kepala di anterior dan somite mulai terlihat dengan jelas. Pada umur 20 jam somite pertama mulai terbentuk dan akan terus bertambah sepasang setiap jamnya (Huettner, 1957). Pada embrio umur 25 jam, somite berkembang sebanyak 5 pasang. Proamnion, lipatan kepala, area opaca, dan area pelucida terlihat dengan jelas. Somite, pulau darah, batas mesoderm, dan foregut mulai terlihat.

Embrio Ayam Jawa Super umur 30 sampai 36 jam dibandingkan dengan perkembangan ayam White Leghorn, seperti yang telah dilakukan oleh Hamburger dan Hamilton (1951), mengalami perlambatan terlihat dari jumlah somite hanya tujuh pasang, sedangkan pada embrio White Leghorn

sudah mencapai sepuluh pasang. Namun perkembangan vesikula optika, jantung yang berada sedikit ke kanan, dan pembagian 3 vesikel otak (proencephalon, mesencephalon, dan rhombencephalon) yang mulai jelas. Perlambatan pertumbuhan ini dikarenakan Ayam Jawa Super merupakan hasil dari persilangan antara ayam kampung dan ayam Leghorn serta masih adanya inbreeding dalam perternakan. Dikutip dalam Romanoff (1949) bahwa *in-breeding* dapat meningkatkan mortalitas pada embrio baik pada periode awal maupun periode akhir pengeraman, namun paling sering terjadi pada periode akhir. Sinus romboorbitalis mulai muncul dan stria primitif semakin ke arah posterior pada umur inkubasi 30 – 33 jam.

Memasuki umur 48 jam embrio mulai memperlihatkan perbedaan spesifik dibanding umur sebelumnya karena bagian anterior memutar ke arah kanan, lubang auditorius mulai terbuka, jantung membentuk S, lekukan kepala amnion menutupi seluruh region telenchepalon, dienchepalon, dan mesenchepalon, serta plat oral, batang mata, dan tuba neural yang sudah mulai terbentuk. Perkembangan ini sama dengan tahap 12 hingga 13 dari perkembangan ayam White Leghorn seperti yang telah dilakukan oleh Hamburger dan Hamilton (1951).

Memasuki umur embrio di atas 50 jam jumlah somite sudah tidak akurat digunakan sebagai penentu umur embrio karena adanya pelebaran mesoderm di anterior somite (Hamburger dan Hamilton, 1951). Embrio Ayam Jawa Super umur 64 – 72 jam memiliki kesamaan dengan perkembangan ayam White Leghorn seperti yang telah dilakukan oleh Hamburger dan Hamilton (1951). Kuntum sayap dan kuntum kaki mulai terbentuk dan semakin

besar ukurannya seiring dengan penambahan waktu inkubasi. Kuntum kaki ukurannya akan lebih besar ukurannya dibandingkan pada kuntum sayap. Jantung sudah dapat dibedakan antara atrium dan ventrikel. Pemisahan bagian-bagian jantung mulai terjadi pada tahap 16 hingga 20 atau mulai umur 52 hingga 72 jam inkubasi (Bellair dan Osmond, 2005). Tuba neural semakin berkembang menjadi corda neural. Pembagian otak semakin berkembang menjadi telenchepalon, dienchepalon, mesenchepalon, dan rhombencephalon. Mata akan mulai mengalami pigmentasi pada umur 70 jam. Kuntum ekor akan mulai menekuk ke arah depan tubuh.

Embrio Ayam Jawa Super umur empat hari terlihat mengalami perlambatan pertumbuhan dibandingkan perkembangan ayam White Leghorn seperti yang telah dilakukan oleh Hamburger dan Hamilton (1951), yaitu pada ayam White Leghorn kuntum sayap dan kaki terlihat lebih panjang dan lebar. Plat jari pada kuntum sayap belum terpisah sedangkan plat jari pada kuntum kaki namun jari-jari belum terpisah dan celah pada protuberensia prosesus mandibularis mulai membentuk garis. Perkembangan embrio Ayam Jawa Super memasuki umur 4 hingga 7 hari sudah tidak lagi dapat diwarnai dengan neutral red karena mesoderm yang sudah sangat berkembang. Pada umur lima hari paruh mulai terbentuk dan cekungan antar digiti mulai terlihat jelas (Hamburger dan Hamilton, 1951), sedangkan pada embrio Ayam Jawa Super plat jari baru terlihat di umur lima hari dan cekungan antar digiti terbentuk mulai umur enam hari. Pada umur lima hari inkubasi tungkai memanjang terutama bagian proksimal, garis anterior dan posterior memanjang secara paralel, sebaliknya perubahan bentuk tubuh sangat sedikit, kuntum sayap dan kaki memiliki ukuran

panjang dan lebar yang sama. Embrio Ayam Jawa Super umur 5 hari dibandingkan dengan embrio Ayam Jawa Super umur 4 hari mulai menunjukkan perbedaan dimana pada embrio umur 4 hari lengkung tubuh sangat terlihat jelas sehingga seluruh embrio terlihat menekuk dan kuntum ekor berada sangat berdekatan dengan kepala. Potongan melintang dari embrio Ayam Jawa Super umur 5 hari menunjukkan di mana archus visceral bagian maxilla mulai memanjang lebih jauh, lipatan visceral mulai muncul, bagian dorsal membelah dengan jelas bagian caudal archus kedua menonjol ke permukaan lipatan visceral ke empat mereduksi menjadi bakal lubang oval pada bagian ujung dorsal. Fleksura dorsal dari hindbrain ke ekor membentuk garis melengkung. Archus maxillar, archus faringeal, faring, trachea berkembang, hepar dan nervus trigeminus dapat terlihat. Menurut Bellair dan Osmond (2005) nervus trigeminus muncul pada tahap 13-14 yaitu setelah umur 50 hingga 53 jam inkubasi. Somite sudah berkembang menjadi tulang belakang. Aorta dorsalis terlihat jelas. Bagian mata telah mengalami pigmentasi sempurna dan bambung mata telah terisi penuh dengan vitreous humour. Pada umur enam hari paruh embrio Ayam Jawa Super mulai terlihat dengan jelas, segmen digiti sudah terbentuk, digiti dua dan tiga mulai memanjang, serta pembengkokan pada persendian sayap dan kaki mulai terbentuk. Pada potongan melintang Ayam Jawa Super umur enam hari terlihat adanya perkembangan lubang telinga yang berupa lubang besar, bagian dinding dienchepon mengecil, *gizzard*, pankreas. Menurut Bellair dan Osmond (2005) bagian foregut akan berkembang menjadi *gizzard* mulai dari umur 3 hari inkubasi dan dinding *gizzard* akan mulai menebal dan berkembang ke arah posterior saat memasuki umur 7

hari inkubasi. Pankreas pada unggas berkembang dari tiga rudimenter, satu di dorsal dan dua di anterior. Bagian dorsal mulai berkembang pada umur 52 hingga 64 jam inkubasi dan akan mulai jelas terlihat daripada hari ke empat inkubasi. Embrio Ayam Jawa Super pada umur tujuh hari memiliki organ yang cukup lengkap. Paruh tumbuh lebih dominan dengan *papilla sclera* pada bagian dorsal, sayap dan kaki sudah berkembang lengkap, folikel bulu tumbuh pada permukaan dorsal tubuh mulai dari brachial hingga lumbo-sacral. Gambar 18 memperlihatkan potongan melintang dari embrio Ayam Jawa Super umur tujuh hari dimana organ visceral mulai berkembang. Lubang esofagus terlihat sangat jelas telah berkembang. *Gizzard* mulai mengalami penebalan pada dinding dan glandula proventrikulus mulai terbentuk pada akhir hari ke 6 begitupun pembagian dari intestinum dapat mulai terlihat (Bellair dan Osmond, 2005). Intestinum pada embrio Ayam Jawa Super umur tujuh hari sudah terlihat berada pada bagian posterior dari *gizzard*. Menurut Bellair dan Osmond (2005) corda sexual primer sudah mulai muncul pada umur lima hari inkubasi dan mengalami proliferasi pada umur ke tujuh inkubasi. Corda sexual primer terdiferensiasi menjadi tubulus seminiferous pada jantan dan corda medularis pada betina dan pada tahap awal corda sexual akan muncul berdekatan pada bagian mesonefros. Dalam Embrio Ayam Jawa Super terlihat di sekitar mesonefros belum terlihat adanya corda sexual pada embrio Ayam Jawa Super umur tujuh hari.

Umur 8-15 Hari Inkubasi

Pada hari ke tujuh terjadi pertumbuhan yang sangat cepat, digiti sudah mulai tampak pada sayap dan kaki, serta jantung sudah sempurna pada rongga

toraks. Menurut Hamburger dan Hamilton (1951), pada perkembangan embrio ayam umur 8 hari mulai terlihat membran niktitan dan pada perkembangan embrio ayam umur 9 hari terlihat paruh akan mulai mengeras. Hal tersebut berbeda dengan hasil penelitian Ayam Jawa Super umur 8 hari dan 9 hari, dimana pada umur 8 hari belum terlihat adanya pertumbuhan dari membran niktitan tetapi membran niktitan baru muncul pada umur 9 hari. Selain itu, paruh terlihat belum mengeras.

Paruh embrio Ayam Jawa super umur 10 hari mulai mengeras tetapi belum bisa dilakukan pengukuran panjang paruh. Pengukuran panjang paruh dan panjang jari ketiga baru bisa dilakukan pada umur 11 hari. Panjang paruh yang terukur adalah 3 mm dan panjang jari ketiga adalah 7 mm, serta terlihat membran niktitan mulai menutupi mata. Hal tersebut berbeda dengan pernyataan Hamburger dan Halminton (1951), umur 10 hari panjang paruh dan panjang jari ketiga mulai bisa diukur. Ukuran panjang paruh umur 10 hari adalah 2,5 mm dan panjang jari ketiga $5,4 \pm 0,3$ mm. Pada umur 11 hari membran niktitan mulai menutupi mata, panjang paruh 3 mm dan panjang jari ketiga $7,4 \pm 0,3$ mm, namun membran niktitan mulai menutupi mata pada umur 11 hari sudah sesuai.

Hasil penelitian perkembangan embrio Ayam Jawa Super umur 12 hari adalah kelopak mata mulai terlihat dan menutupi sebagian mata. Panjang paruh embrio Ayam Jawa Super umur 12 hari adalah 3 mm dan panjang jari ketiga 8 mm disajikan pada Gambar 18. Kelopak mata menutupi dua per tiga bagian, panjang paruh 3,5 mm dan panjang kaki ketiga 9,5 mm, serta tunas bulu mulai tampak pada bagian punggung. Selanjutnya perkembangan embrio umur 14 hari disajikan pada Gambar 20, kelopak mata mulai menutup pada embrio Ayam

Jawa Super umur 14 hari dan tunas bulu mulai berkembang pada bagian sayap dan punggung. Pertambahan panjang kaki dan paruh embrio Ayam Jawa Super 4 mm, dan panjang jari ketiga 12 mm. Hasil penelitian perkembangan embrio Ayam Jawa Super umur 12 hari sampai 14 hampir sesuai dengan Hamburger dan Halminton (1951), yang menyatakan bahwa embrio ayam umur 12 hari memiliki panjang paruh 3,1 mm, dan panjang jari ketiga $8,4 \pm 0,3$ mm. Umur 13 hari panjang paruhnya adalah 3,5 mm, sedangkan panjang jari ke ketiga $9,8 \pm 0,3$ mm dan pada umur ini kelopak mata mulai menutup. Perkembangan embrio ayam umur 14 hari hanya terlihat pertambahan panjang paruh menjadi 4 mm dan panjang jari ketiga $12,7 \pm 0,5$ mm, namun ada perbedaan pada umur 13 hari kelopak mata belum menutup tetapi kelopak mata baru menutup pada umur 14 hari.

Dari data diatas terlihat bahwa perkembangan Ayam Jawa Super lebih lambat daripada perkembangan ayam menurut Hamburger dan Hamilton (1951). Banyak faktor yang dapat menyebabkan pertumbuhan ayam jawa super lebih lambat. Menurut Smith (2004), suhu, kelembaban dan ventilasi inkubator yang tidak sesuai merupakan salah satu faktor yang dapat mengganggu pertumbuhan embrio ayam. Selain itu masih banyak faktor yang dapat mengganggu pertumbuhan embrio, sehingga perlu dilakukan penelitian lebih lanjut terkait faktor yang dapat menyebabkan perkembangan ayam jawa super lebih lambat

Umur 15-21 Hari Inkubasi

Pada Tabel 1, dapat dilihat dari ke tiga pengukuran tersebut, terdapat pertambahan ukuran yang cukup signifikan pada umur inkubasi ke- 16 hari sampai 18 hari. Jika dibandingkan dengan

perkembangan embrio Ayam Arab pada penelitian yang dilakukan oleh Sari (2013), embrio Ayam Jawa Super berukuran lebih kecil. Pada umur 15 hari inkubasi, ukuran panjang tubuh ayam Jawa Super masih 48 mm sedangkan pada ayam Arab panjang tubuh sudah mencapai 67,20 mm. Panjang sayap dan panjang kaki Ayam Jawa Super secara berturut-urut 17mm dan 29 mm. Pada Ayam Arab, ukuran sayap dan kaki lebih panjang dari Ayam Jawa Super yaitu 31,5 mm dan 48,5 mm.

Berbeda dengan mamalia, embrio unggas berkembang di luar tubuh induk. Asupan nutrisi untuk embrio juga hanya didapat dari albumin dalam telur untuk berkembang (Campbell dkk., 2008). Masa embrio untuk berkembang pun cukup singkat yaitu 21 hari. Pada masa ini perlu diperhatikan keadaan lingkungan telur. Menurut Walter (1961), ada tiga faktor penting yang berpengaruh pada perkembangan embrio selama inkubasi, yaitu temperature, kelembaban, dan zat penyusun dari telur itu sendiri. Oleh karena itu, pada penelitian ini digunakan mesin tetas telur untuk menggantikan induk. Selain lingkungan, *breed* juga berpengaruh pada perkembangan embrio. Contohnya, ayam White Leghorn lebih cepat berkembang dibanding dengan ayam Barred Plymouth Rock (Hamburger dan Hamilton, 1953). Pada penelitian ini kecepatan pertumbuhan embrio Ayam Jawa Super dibandingkan dengan ayam White Leghorn menurut penelitian yang dilakukan oleh Hamburger dan Hamilton, (1953). Parameter pertumbuhan digunakan adalah pertumbuhan bulu, panjang paruh dan panjang digiti ke tiga pada.

Parameter pertama ialah kecepatan pertumbuhan bulu, menurut Hamburger dan Hamilton, pada hari ke- 15, bulu penutup sudah tumbuh, semua organ sudah hampir terbentuk

sempurna, kanal auditori sudah tampak, dan dapat dilihat melalui sudut posterior tubuh embrio. Pada penelitian ini kanal auditori sudah tampak, dan organ juga sudah terbentuk sempurna tetapi embrio umur 15 hari belum tumbuh bulu sama sekali. Jika diamati lebih lanjut, pertumbuhan bulunya, embrio Ayam Jawa Super umur 15 hari masih seperti embrio ayam White Leghorn umur 11 hari. Embrio ayam White Leghorn umur 15 hari hampir sama dengan embrio ayam Jawa Super umur 18 hari. Pengamatan pada hari berikutnya hanya berfokus pada pengukuran tubuh embrio karena secara umum perkembangan organ pada fase ini sudah hampir sempurna.

Parameter selanjutnya untuk mengetahui kecepatan pertumbuhan embrio yaitu panjang paruh dan panjang digiti ketiga kaki embrio. Jika dilihat dari Tabel 1, ukuran embrio ayam Jawa Super lebih kecil dan pertumbuhannya lebih lambat jika dibandingkan dengan ayam White Leghorn pada penelitian yang dilakukan Hamburger dan Hamilton (1953). Pada hari ke- 16 dan hari ke- 18 panjang paruh embrio ayam Jawa Super lebih panjang. Hal ini dapat disebabkan kecepatan pertumbuhan embrio dan bobot DOC Ayam Jawa Super yang baru menetas lebih variatif jika dibandingkan dengan ayam White Leghorn. Pada hari ke- 20, ukuran paruh embrio mengalami penurunan. Pada fase ini paruh embrio ayam mengalami penurunan ukuran karena adanya pengelupasan lapisan periderm (Hamburger dan Hamilton, 1953). Pada hari ke- 19 dan 20, digiti kaki ke tiga embrio juga tidak ada perubahan ukuran. Pada penelitian Hamburger dan Hamilton (1953) juga sudah dijelaskan bahwa pada umur ini, ukuran digiti ke tiga embrio sudah tidak berkembang lagi, tetapi pada beberapa *breed* yang masa inkubasinya lebih panjang masih terlihat adanya perubahan panjang digiti kaki ke tiga.

Dari ke tiga parameter di atas dapat diasumsikan bahwa perkembangan Ayam Jawa Super lebih lambat dibandingkan ayam White Leghorn. Hal ini dapat disebabkan oleh beberapa faktor. Faktor pertama adalah tempat penyimpanan atau inkubasi (Kirk dkk., 2007). Hal ini dapat dipengaruhi oleh suhu serta kelembaban lingkungan dalam mesin tetas. Pada penelitian ini masih menggunakan mesin tetas tradisional yang suhu dan kelembabannya fluktuatif. Selain itu mesin tetas yang digunakan tidak dapat membolak-balikkan telur secara otomatis, sehingga telur dibolak-balikkan secara manual dua kali sehari. Hal ini dapat menyebabkan inkubator harus sering di buka tutup

sehingga menyebabkan adanya perubahan suhu di dalam mesin. Telur yang digunakan pun berasal dari berbagai macam induk yang berbeda-beda umurnya. Seperti yang sudah dijelaskan oleh Reis, dkk (1997), bahwa umur induk menentukan daya tetas, waktu tetas, dan bobot DOC.

Sexing pada DOC Ayam Jawa Super

Penelitian ini menggunakan metode *vent sexing* dan *feather sexing*. Pada penelitian ini didapatkan hasil cukup signifikan antara metode *vent sexing* dengan metode *feather sexing* yang dapat dilihat pada Tabel 3 di bawah ini.

Tabel 2. Persentase Akurasi Metode *Vent sexing* dan *Feather sexing* pada Ayam Jawa Super.

Metode	<i>Feather sexing</i>	<i>Vent sexing</i>
Persentase Akurasi	50%	80%

Pada metode *vent sexing* digunakan metode Dr. Masui yang menjelaskan bahwa ada bentukan tonjolan berwarna putih di kloaka yang akan berkembang menjadi organ kopulasi pada ayam jantan saat dewasa (Masui dan Hashimoto, 1934). Menurut penelitian yang dilakukan Lunn (1948), jika dilakukan oleh ahlinya, metode ini memiliki tingkat akurasi mencapai 95%. Metode *feather sexing* hanya dapat menentukan jenis kelamin beberapa ayam saja pada hasil proses cross breeding (Nandi dkk., 2003).

Dilihat dari tabel di atas, jika dibandingkan dengan penelitian yang dilakukan oleh Lunn (1948), ada perbedaan pada hasil *vent sexing*. Menurut penelitian yang dilakukan Lunn, tingkat akurasi metode *vent sexing* sebesar 95% sedangkan hasil *vent sexing* pada Ayam Jawa Super pada penelitian ini tingkat akurasinya sebesar 80%. Karena dari

sepuluh DOC yang dilakukan *sexing* menggunakan metode *vent sexing*, ada 2 hasil *sexing* yang tidak sesuai dengan laparotomy.

Tingkat akurasi metode *feather sexing* pada penelitian ini sebesar 50%. Karena dari sepuluh DOC yang ditentukan jenis kelaminnya dengan metode ini, ada lima hasil yang tidak sesuai dengan hasil laparotomi. Hal ini disebabkan karena metode ini memanfaatkan gen dominan yang terpaut dengan gen sex Z, yaitu gen K yang mengatur kecepatan pertumbuhan bulu ayam (Brackett dkk., 1981; Bacon dkk., 1987). Ayam Jawa Super merupakan persilangan ayam ras layer betina dengan ayam jantan kampung. Ayam kampung yang digunakan pada persilangan ini tidak diperiksa dan diseleksi terlebih dahulu seperti apa status genetiknya, sehingga dapat mengurangi keakuratan.

Kesimpulan

Kesimpulan dari penelitian ini adalah telah didapatkan catatan perkembangan Ayam Jawa Super secara spesifik dari umur nol sampai 21 hari inkubasi. Meskipun embrio Ayam Jawa Super dapat dibandingkan langsung dengan perkembangan embrio ayam ras lain, Ayam ini merupakan ayam silangan generasi pertama dengan tingkat fertilitas dan kecepatan pertumbuhan yang lebih rendah. Oleh karena itu, dibutuhkan penelitian lebih lanjut untuk mengetahui tentang gambaran genetik ayam Jawa Super, agar ke depannya dapat menjadi alternatif ayam kampung dengan kecepatan pertumbuhan yang tinggi.

Ucapan Terima Kasih

Terima kasih disampaikan kepada segenap dosen dan staf Departemen Reproduksi dan Kebidanan Fakultas Kedokteran Hewan UGM. Penelitian ini menggunakan dana Hibah Penelitian Bagian Reproduksi dan Kebidanan Fakultas Kedokteran Hewan UGM Tahun 2015.

Daftar Pustaka

- Anonimus. (2012). Kajian Ayam Buras dengan Pendekatan Rantai Nilai dan Iklim Usaha di Kabupaten Boven Digoel. *International Labour Organization*. 14.
- Bacon, L. D., Smith, E., Crittenden, L. B., Havenstein, G. B. (1987). Assosiation of the Slow Feathering (K) and an Endogenous Viral (ev21) Gene on the Z Chromosome of Chickens. *Poultry Science*. Vol. 67: 191-197.
- Bellairs, R. dan M. Osmond. (2005). *The Atlas of Chick Development*. Elsevier: London.
- Brackett, B. G.; Seidel, G. E.; Seidel, S. M. (1981). *New Technologies in Animal Breeding*. Academic Press, Inc, New York. 83.
- Campbell, N. A., Reece, J. B., Cain, M. L., Wasserman, S. A., Minorsky, P. V., Jackson, R. B. (2008). *Biologi Edisi Kedelapan Jilid 3*. Erlangga, Jakarta. 191-202.
- Feng, Y. P., Gong, Y. Z., Affara, N. A., Peng, X. J., Yuan, J. F., Zhao, R. X., Hamburger, V., dan Hamilton, H. (1951). A Series of Normal Stages in the Development of the Chick Embryo. *J Morphol* 8: 654-662.
- Huettner, A. F. (1957). *Fundamental of Comparative Embriology of the Vertebrates*. The Masmillah Company. New York.
- Kirk, S., Emmans, G. C., McDonald, R., Arnot, D. (2007). Factor Affecting the Hatchability of Eggs From Broiler Breeders. *British Poultry Science*, Vol.21 No. 1, 37-57.
- Lunn, J. H. (1948). Chick Sexing. *American Scientist*. Vol. 36 No. 2, 280-287.
- Masui, K. dan Hashimoto, O. (1934). Sexing Baby Chicks. *The Chick Sexing Assosiation of America Vancouver, Canada*. 27: 62-66.
- Morinha, F., Cabral, J. A., Bastos, E. (2012). Molecular Sexing of Bird: A Comparative Review of Polymerase Chain Reaction (PCR)-Based Methods. *Theriogenology*. Vol. 78, 703-714.
- Murphy. P. (2013). The First Steps To Forming a New Organism Descriptive Embryo. *Developmental Biology*. internet https://www.tcd.ie/Biology_Teaching_Centre/assets/pdf/by1101 [22 Desember 2015].
- Muryanto, Hardjosworo, P. S., Herman, R., Setijanto, H. (2002). Evaluasi Karkas Persilangan Antara Ayam Kampung Jantan dengan Ayam Ras Petelur Betina. *Animal Production*. Vol. 4 No. 2, 71-76.
- Nandi, S., McBride, D., Blanco, R., Clinton, M. (2003). Avian Sex Diagnosis and Sex Determination. *World's Poultry Science Journal*, Vol. 59, 8-14

- Nelsen, O. E. (1953). *Coparative Embryology of the Vertebrates*. The Blakiston Co. Inc.: New York.
- Reis, L. H., Gama, L. T., Soares, M. C. (1997). Effect of Short Condition and Broiler Breeder Age on Hatchability, Hatching Time, and Chick Weights. *Poultry Science*. Vol. 76, 1459-1466.
- Romanoff, A. L. (1949). Critical Periods and Causes of Death in Avian Embryonic Development. *AUK* Vol. 6 : 264-270.
- Romanov, M. N. (2001). Genetics of Broodiness in Poultry – A Review. *Asian-Australian Journal Animal Science*, Vol. 14(11): 1647-1654.
- Sari, D. M. (2013). *Perkembangan Embrio dan Daya Tetas Serta Viabilitas Anak Ayam Arab Dari Umur Induk yang Berbeda*. Skripsi. Institut Pertanian Bogor, Bogor. 31.
- Smith, T. (2004). *Avian Embryo*. Mississippi State University. Hal : 4-10.
- Suryana, Hasbianto, A. 2008. Usaha Tani Ayam Buras di Indonesia: Permasalahan dan Tantangan. *Jurnal Litbang Pertanian*. Vol. 27(3): 75-83.
- Triyantini, Abubakar, Bintang, I. A. K., dan Antawidjaja, T. (1997). Studi Komparatif Preferensi, Mutu dan Gizi Beberapa Jenis Daging Unggas. *Jurnal Ilmu Ternak dan Veteriner*. Vol. 2(3): 157-163.
- Walter, L. (1961). Hatchability of Chicken Eggs as Influenced by Environment and Heredity, The. Agricultural Experiment Station, Connecticut. 55-58.
- Yusuf, M., Jeffer, O., dan Zhang, S. J. (2006). Analysis of the Offspring Sex Ratio of Chicken by Using Molecular Sexing. *Agricultural Sciences in China*. Vol. 5(7): 545-549.