

EFEKTIVITAS PENGOBATAN PREPARAT KOMBINASI AMOKSISILIN DAN KOLISTIN SULFAT PADA KASUS INFEKSI BUATAN *Escherichia coli* PATOGEN PADA AYAM BROILER

THE EFFECTIVENESS OF TREATMENT USING COMBINATION OF AMOXICILLIN AND COLISTINE SULFATE COMPOUND AGAINST ARTIFICIAL INFECTION OF PATHOGENIC *Escherichia coli* ON BROILER CHICKEN

Michael Haryadi Wibowo¹, Surya Amanu¹

¹Bagian Mikrobiologi, Fakultas Kedokteran Hewan, Universitas Gadjah Mada, Yogyakarta
Email: mhwbowo@ugm.ac.id

ABSTRACT

The study was aim to determine the effectiveness of treatment using a combination of amoxicillin and colistine sulphate for artificial infection of pathogenic *Escherichia coli* in broiler chicken. A total of 140 day-old Chicks was used throughout the study and raised according to standard maintenance procedure. At the age of 21 days, the chickens were divided into two groups, 118 birds as treatment and the 22 rest as control groups. The treatment group was infected intraperitoneally with 0, 5 ml dilution of *Mac Farland I* of pathogenic *E. coli* (Ec/KIs/4/02) isolate. The infected chickens were immediately treated with a combination of amoxicillin and cholistine sulphate for seven days. Meanwhile the control group was infected with *E.coli* but without treatment of antibiotics. Recovery of the birds was indicated by the disappearance of clinical signs. Zootechnic indicators included the proportion of sold birds among he infected ones, the average of body weight, and feed converion ratio. To compare the effect of treatment between the two groups, the test used was chi-square analysis in the Student Edition of Statistix 4.0 program. The results showed that 86,4% of the birds were recovered following treatment, the average body weight was 1,48kg, and a high feed conversion ratio of 1,81. Statistically there was a significant recovery ($p < 0,05$) between the treated and control birds. In conclusion, a treatment using the combination of amoxicillin and cholistine sulphate overcomes an *E.coli* infection.

Key words: *Escherichia coli*, antibiotic combination, zootecnic potential of chicken

ABSTRAK

Penelitian ini bertujuan untuk mengetahui efektifitas penggunaan preparat kombinasi amoksisilin dan kolistin sulfat pada kasus infeksi buatan *Escherichia coli* pada ayam broiler. Sebanyak 140 ekor ayam broiler dipelihara sejak umur satu hari menurut pemeliharaan standar yang lazim. Pada umur 21 hari, ayam tersebut dipisahkan menjadi dua yaitu 118 ekor sebagai ayam perlakuan sedangkan sisanya 22 ekor sebagai kontrol. Ayam perlakuan diinfeksi *E. coli* patogenik isolat asal unggas (EC/KIs/4/02) secara intra peritoneal dosis 0,5 ml dari suspensi *Mac Farland I*. Segera setelah diinfeksi ayam tersebut diobati dengan preparat kombinasi amoksisilin dan kolistin dosis 1 gram per liter, diberikan selama 7 hari. Kelompok kontrol diinfeksi *E. coli* sebagaimana kelompok perlakuan tetapi tidak diobati. Respon pengobatan yang diamati adalah kesembuhan ayam yang teramati tanpa adanya gejala klinis, dan penampilan ayam paska pengobatan yang meliputi: rasio jumlah ayam terjual dari jumlah yang diinfeksi, berat badan dan tingkat konversi pakan. Untuk membandingkan pengaruh pengobatan antara kelompok perlakuan dan kontrol diuji dengan analisis *Chi-Square* menggunakan program *Student Edition of Statistic 4.0*. Hasil penelitian ini menunjukkan bahwa prosentase ayam terjual sebanyak 86,4 %, dengan berat rerata pada umur 38 hari 1,48 kg serta nilai efisiensi pakan *feed conversion ratio* 1,81. Secara statistik pengaruh pengobatan tersebut terdapat perbedaan yang bermakna pada tingkat signifikansi 0,5%, antara kelompok perlakuan dan kontrol. Berdasarkan data tersebut maka dapat disimpulkan bahwa respon pengobatan pada kasus infeksi buatan *E. coli* menggunakan preparat kombinasi amoksisilin dan kolistin sulfat, cukup baik untuk mengatasi infeksi tersebut.

Kata kunci: *Escherichia coli*, kombinasi antibiotik, potensi zooteknik ayam

PENDAHULUAN

Escherichia coli atau *E. coli* merupakan spesies bakteri dalam genus *Escherichia*, dan dikenal sebagai penyebab penyakit Kolibasilosis. Pada dasarnya penyakit tersebut bukan sebagai penyakit baru, namun dewasa ini banyak menjadi perhatian di bidang veteriner, seiring dengan semakin seringnya ditemukan kasus *E. coli* patogen di industri perunggasan. Morfologi *E. coli* sangat bervariasi, secara umum merupakan batang pendek dan gemuk dikenal sebagai bentuk peralihan antara kokus dan batang atau *coccobacillus*, tetapi kadang-kadang teramati sebagai bentuk batang panjang (Gillespie dan Timoney, 1981). Karakteristik bakteri tersebut tersifat sebagai bakteri gram negatif, tidak tahan asam, tidak membentuk spora. Sebagian besar bakteri *E. coli* bersifat motil, dengan alat pergerakan flagella. Beberapa galur *E. coli* mempunyai kapsula, meskipun secara umum bakteri tersebut tidak berkapsula (Carter dan Chengappa, 1990; Gyles, 1993).

Kultur bakteri *E. coli* dapat dilakukan dengan menggunakan media biasa tanpa serum atau darah maupun dengan media selektif gram negatif. Temperatur optimum pertumbuhan adalah 37 °C, tetapi dapat tumbuh dalam kisaran suhu yang luas antara 20 °C sampai 44 °C. Suhu 55 °C selama satu jam dan suhu 60 °C selama 20 menit dapat merusak dan menyebabkan kematian sel bakteri *E. coli*, tetapi ada beberapa galur yang mempunyai ketahanan yang cukup tinggi terhadap panas dan mampu bertahan hidup (Gillespie dan Timoney, 1981). Pada kondisi alami bakteri *E. coli* mampu bertahan hidup selama berbulan-bulan dalam air dan feses. Bakteri *E. coli* tumbuh dengan subur pada PH 7, tetapi dapat juga tumbuh pada kisaran PH yang lebih tinggi. Pertumbuhan bakteri juga bersifat aerobik dan fakultatif anaerobik (Carter dan Chengappa, 1990; Gillespie dan Timoney, 1981; Gyles, 1993).

Sifat biakan dalam kaldu pertumbuhan bakteri *E*

coli teramati kekeruhan merata dalam waktu 12 sampai 18 jam. Pada biak tua akan terbentuk selaput permukaan yang bersifat rapuh, sedangkan pada biak yang sangat tua terbentuk sedimen yang lengket (Gillespie dan Timoney, 1981). Morfologi koloni pada media plat tersifat permukaannya agak meninggi, licin, mengkilat, tidak berwarna dan tepinya sirkuler. Galur yang berkapsula mempunyai bentuk koloni yang lebih besar, kabur dan mukoid. Uji biokemis tersifat bahwa semua galur *E. coli* memfermentasi glukosa dan laktosa dengan pembentukan asam dan gas serta sebagian besar galur tersebut memfermentasi manitol. Uji Indol dan *Methyl Red* hasilnya positif, sedangkan uji *Voges Proskauer* dan sitrat menunjukkan hasil negatif. Kebanyakan galur *E. coli* tidak menghasilkan urease (Bisping dan Amstberg, 1988; Edwards dan Ewing, 1973; Gillespie dan Timoney, 1981).

Pada umumnya galur *E. coli* merupakan saprofit yang berbahaya atau potensial patogen, namun beberapa galur merupakan bakteri yang memang patogenik yang dapat berkolonisasi tidak hanya pada saluran pencernaan, tetapi juga pada berbagai organ dalam (Gyles, 1993). Pada unggas strain *avian pathogenic E. coli* mampu menimbulkan penyakit sangat kompleks, karena bakteri dapat menyebar melalui peredaran darah atau bakteriemia. Manifestasi infeksi sistemik tersebut, dapat menyebabkan kerusakan berbagai organ tubuh ayam, antara lain: perihepatitis, perikarditis, airsakulitis, mesenteritis, ooforitis, salpingitis, arthritis, panophthalmitis dan koligranuloma (Lafont dkk., 1987; Tabbu, 2000). Menurut Barner dan Gross (1997) dewasa ini bakteri *E. coli* telah dikenali sebagai penyebab penyakit baru pada kulit ayam yang disebut selulitis yaitu, suatu peradangan yang terjadi pada jaringan sub-kutan. Kasus selulitis tersebut merupakan penyebab utama peningkatan angka afkir daging ayam (Peighambari dkk., 2000). Data tersebut diperkuat oleh penelitian

Brito dkk. (2003) bahwa kasus selulitis yang terjadi di peternakan ayam di Brasil mampu menyebabkan kerusakan karkas broiler dan mengakibatkan peningkatan angka afkir mencapai 42,5 %. Kondisi tersebut mendasari asumsi bahwa kolibasilosis dapat sebagai penyebab kerugian di industri perunggasan mencapai ratusan juta dollar setiap tahunnya (Wooley dkk., 2000).

Sejauh ini, penanganan kasus kolibasilosis di lapangan masih banyak mengandalkan antibiotika. Penggunaan antibiotika mulai dari golongan antibiotik konvensional sampai sintetis modern telah banyak dipakai untuk mengatasi kasus infeksi *E. coli* tersebut, namun demikian ternyata kasus infeksi *E. coli* tersebut di lapangan masih banyak ditemukan dan cenderung lebih sulit diatasi (Wibowo, 2008). Studi pendahuluan tentang resistensi bakteri *E. coli* terhadap berbagai obat yang banyak dipakai di industri perunggasan secara umum menunjukkan adanya sifat resistensi (Krisnaningsih dkk., 2005). Hal tersebut didukung oleh penelitian yang dilakukan Nugroho dan Wibowo (2004) bahwa beberapa isolat bakteri *E. coli* yang diisolasi dari kasus kolibasilosis yang terjadi pada beberapa peternakan ayam di Daerah Istimewa Yogyakarta dan Jawa Tengah, bereaksi positif pada media *Congo Red* dan menunjukkan sifat resistensi terhadap preparat ampisilin, streptomisin dan enrofloksasin.

Menyadari betapa kompleksnya permasalahan dan potensi kerugian yang ditimbulkan oleh infeksi bakteri *E. coli* tersebut, serta didukung adanya potensi resistensi terhadap beberapa antibiotik yang telah banyak dipakai di lapangan, maka kiranya sangat perlu dicari alternatif lain yaitu penggunaan antibiotik kombinasi. Dengan formulasi kombinasi tersebut diharapkan bakteri *E. coli* yang sudah resisten terhadap beberapa antibiotik, dapat diatasi. Penelitian ini bertujuan untuk mengetahui efektifitas menggunakan

kombinasi preparat amoksisilin dan kolistin sulfat dalam mengatasi infeksi buatan bakteri *E. coli* patogen pada ayam broiler.

MATERI DAN METODE

Hewan percobaan yang dipakai dalam penelitian ini adalah ayam broiler umur sehari sebanyak 140 ekor, strain hubbard. Obat yang diuji merupakan kombinasi preparat amoksisilin dan kolistin sulfat produksi PT. Agrinusa Unggas Jaya, Jakarta. Infeksi buatan dilakukan dengan isolat bakteri (Ec/KIs/4/02) yang telah diketahui patogenisitasnya pada ayam broiler (Wibowo dan Wahyuni 2008).

Ayam dipelihara sejak umur sehari menurut standar pemeliharaan yang lazim pada ayam broiler. Pada saat ayam berumur 21 hari, ayam tersebut dibagi menjadi dua kelompok. Kelompok perlakuan sebanyak 118 ekor, merupakan kelompok ayam yang diinfeksi bakteri *E. coli* patogen isolat asal unggas secara intra peritonel pada usia 22 hari dengan dosis 0,5 ml dari standar *Mac Farland I* (Wibowo dan Wahyuni 2008). Ayam kelompok perlakuan tersebut segera diobati dengan preparat kombinasi amoksisilin dan kolistin sulfat, dengan dosis 1 gram per liter air, yang diberikan selama 7 hari. Kelompok kontrol sebanyak 22 ekor ayam, dikandangkan tersendiri yang terpisah dari kelompok perlakuan, dan tidak diberikan pengobatan. Jumlah ayam kelompok kontrol ini mengacu pada Darjono (komunikasi pribadi) yang menyatakan syarat minimal penelitian pada unggas dianggap memadai apabila nilai n adalah 20 ekor.


Pengamatan terhadap kedua kelompok ayam tersebut dilakukan selama tujuh hari, dengan mengamati dan mendata gejala klinis dan kematian yang timbul paska-infeksi. Pemeliharaan ayam kedua kelompok perlakuan diteruskan sampai usia jual, pada penelitian ini sampai umur 38 hari. Respon pengobatan

diamati dan kemudian didata dengan melihat beberapa parameter, antara lain: kesembuhan ayam (tanpa teramati gejala sakit) dan penampilan ayam pasca pengobatan meliputi: rasio jumlah ayam terjual dengan jumlah yang diinfeksi, berat badan dan konversi pakan atau *feed conversion ratio* (FCR). Nilai FCR dihitung berdasarkan jumlah pakan yang dihabiskan (dalam kg) dibagi dengan total berat hidup ayam yang dihasilkan (dalam kg). Ayam perlakuan dan kontrol yang teramati gejala klinis dan atau yang mati dikonfirmasi dengan melakukan bedah bangkai untuk mengamati lesi tersifat infeksi bakteri *E. coli*. Selanjutnya dilakukan reisolasi dan identifikasi bakteri *E. coli* sebagai penyebab penyakit pada kasus tersebut, menurut metode Bisping dan Amstberg (1998).

Data yang diperoleh dalam penelitian bersifat kualitatif dianalisis secara deskriptif. Untuk membandingkan pengaruh pengobatan pada kelompok perlakuan dan kontrol tanpa pengobatan, diuji dengan perangkat statistik *Chi-Square* menggunakan program *Student Edition of Statistic 4.0*.

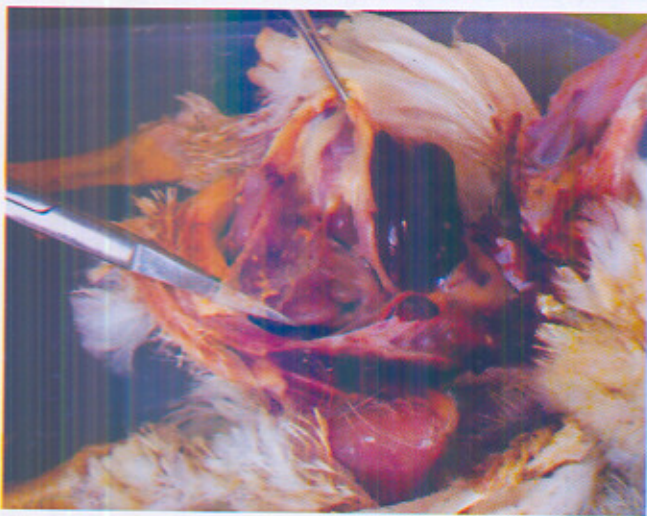HASIL DAN PEMBAHASAN

Pengamatan gejala klinis terhadap ayam yang diinfeksi *E. coli* patogenik dalam waktu 48 jam paska-infeksi, antara lain: lesu, malas bergerak, kepala tertunduk, nafsu makan dan minum menurun secara drastis (Gambar 2). Morbiditas dengan gejala klinis yang cukup nyata mencapai 44 % dari total ayam yang diinfeksi. Kondisi tersebut sesuai dengan penelitian dalam uji patogenisitas *E. coli* secara *invivo* yang menyebabkan ayam depresi, anoreksi, bulu-bulu kasar, sayap menggantung dan teramati kelemahan umum (Wibowo dan Wahyuni 2008). Gambaran klinis tersebut juga serupa dengan penelitian Radji dkk. (2003) dalam mengukur patogenisitas *E. coli* isolat asal unggas, dengan menunjukkan gejala klinis yang sama tetapi disertai adanya diare yang bersifat pasta.



Gambar 2. Gejala klinis ayam yang diinfeksi bakteri *E. coli* patogenik, 48 jam paska-infeksi teramati, beberapa lesu, lemah, malas bergerak, kepala tertunduk, nafsu makan dan minumannya turun drastis.

Ayam sakit karena proses infeksi buatan yang teramati pada hari ke-2 pasca infeksi diambil sampel ayam bedah untuk mengetahui lesi yang ditimbulkan dan dilakukan reisolasi. Secara makroskopis lesi terlihat peritonitis, penggantung usus mulai teramati kekeruhan dan terdapat masa koli (Gambar 3). Secara umum lesi baru teramati berkembang pada lokasi yang menjadi tempat inokulasi, dan belum ada penyebaran lesi ke organ lain. Reisolasi dan identifikasi sampel masa koli di penggantung usus tersebut dapat dikonfirmasi sebagai bakteri *E. coli*.



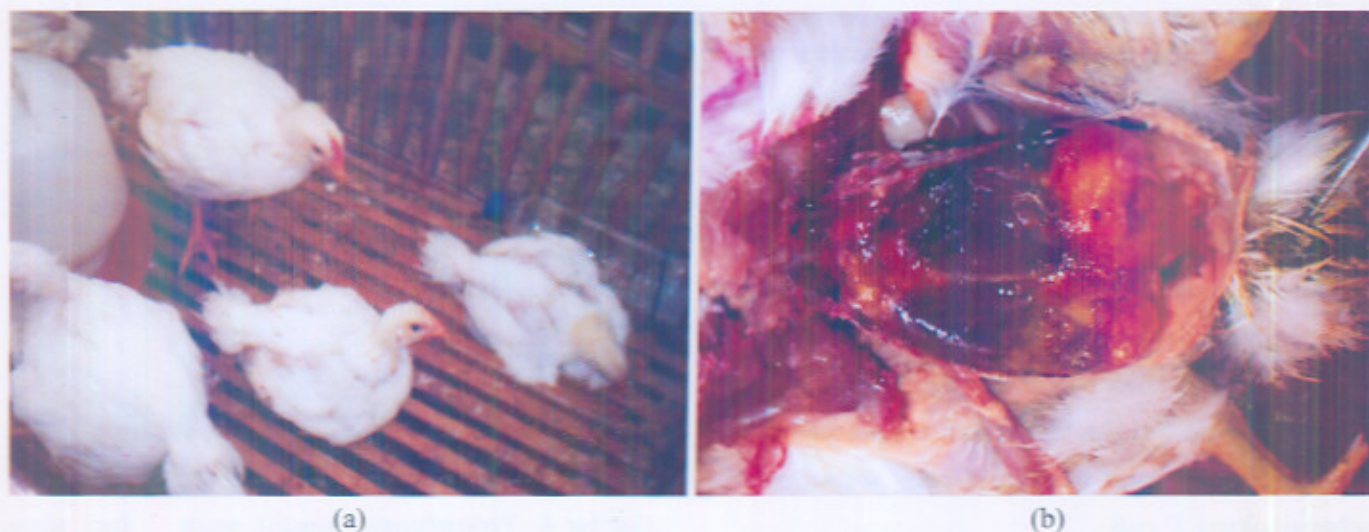Gambar 3. Lesi organ 48 jam pasca-infeksi teramati peritonitis, dan mulai teramati masa koli yang berwarna kekuningan di penggantung usus.

Perkembangan ayam selama 7 hari dimonitor, dicatat jumlah ayam sakit dan mati. Setelah pengobatan berlangsung 5 hari, secara umum teramati ada perbaikan penampilan, nafsu makan dan minum membaik dan ayam mulai aktif bergerak, dan penyebaran ayam merata, meskipun beberapa yang sakit parah masih terlihat. Perkembangan kondisi ayam tersebut terus membaik pada hari ke-7 pengobatan (Gambar 4).



Gambar 4. Perkembangan kondisi ayam 7 hari pasca infeksi, terlihat lebih aktif, nafsu makan dan minum membaik.

Pada hari ke-9 ayam yang secara klinis sakit parah dilakukan nekropsi untuk melihat lesi pada organ atau jaringan. Hasil nekropsi memperlihatkan lesi makroskopis yang cukup parah sehingga peluang kesembuhan cukup kecil. Lesi makroskopis sama dengan ayam perlakuan tersebut tetapi menunjukkan tingkat yang lebih parah teramati pada kelompok ayam kontrol. Pada kelompok kontrol ayam yang diinfeksi menunjukkan sakit dengan tingkat morbiditas 82 %, sedangkan mortalitasnya mencapai 64 %. Pada hari ke-9 kelompok kontrol tanpa pengobatan terlihat kekurusan, (Gambar 5-a) dan ayam tersebut tidak laku dijual. Pemeriksaan pasca mati teramati lesi organ yang termanifestasi sebagai peritonitis, perihepatitis fibrinosa, pericarditis fibrinosa dan airsakulitis berat (Gambar 5-b).



Gambar 5. Kondisi ayam kontrol pada hari ke-9 tetap buruk (a), sedangkan pemeriksaan potologi teramati lesi cukup berat antara lain: peritonitis hebat, perihepatitis fibrinosa, pericarditis fibrinosa dan airsakulitis (b)

Lesi makroskopis akibat infeksi *E. coli* tersebut sesuai dengan laporan penelitian Peighambari dkk. (2000) dan Pourbakhsh dkk. (1997) yang melakukan inokulasi *E. coli* patogenik secara aerosol dan intra thorak, mampu menimbulkan lesi airsakulitis yang konsisten. Hasil penelitian yang disampaikan oleh Barner dan Gros (1997) infeksi *E. coli* patogenik menginduksi lesi perikarditis, yang teramati adanya penebalan dan kekeruhan pada pericardium. Pada kasus tersebut biasanya epikardium tampak berair dan tertutup eksudat kekuningan. Hasil yang sama

disampaikan oleh Wibowo dan Wahyuni (2008) inokulasi *in vivo E. coli* patogenik menimbulkan lesi sistemik ke berbagai organ yaitu: perihepatitis, perikarditis, peritonitis, dan airsakulitis. Lesi ekstraintestinal dan bersifat sistemik tersebut merupakan karakteristik *E. coli* patogenik (Lafont dkk., 1987).

Program analisis data menggunakan perangkat uji *Student of Statistic 4.0*, dan *Chi-Square Test for Heterogenicity or Independence*, diperoleh hasil sebagai berikut:

Tabel 1. Hasil Analisis *Chi-square* ayam sakit dan mati antara kelompok perlakuan dan kontrol

Kasus		Variable Perubahan		
		Kelompok pengobatan	Kelompok kontrol	Total
1 (Sakit)	Observed	52	18	
	Expected	47,60	22,40	70
	Cell Chi-sqaure	0,41	0,86	
2 (Mati)	Observed	16	14	
	Expected	20,40	9,60	30
	Cell Chi-square	0,95	2,02	
Total		68	32	100

Overall *Chi-square*: 4,24 ; *P- value*: 0,0396.; *Degree of freedom* 1; *Case include* 4 dan *Missing case*: 0.

Mencermati dinamika perkembangan infeksi dan respon ayam terhadap pengobatan menggunakan kombinasi amoksisilin dan kolistin sulfat tampak memberikan hasil yang cukup baik, dengan terlihat perkembangan kesembuhan selama pengobatan. Rasio morbiditas dengan mortalitas ayam dalam pengobatan dan kontrol tanpa pengobatan dianalisis menggunakan statistik *chi-square* menunjukkan nilai probabilitas pada tingkat signifikan 0,5% sebesar 0,0396. *P-value* tersebut lebih kecil dari 0,5 yang artinya bahwa ada perbedaan yang bermakna antara ayam kelompok pengobatan dan ayam kelompok kontrol, atau dengan kata lain ada respon pengobatan yang signifikan pada kelompok ayam yang diobati. Perbedaan nyata efek pengobatan memberikan penekanan ada fungsi efektifitas obat terhadap infeksi bakteri *E. coli* patogenik tersebut. Tampaknya hal ini sangat dimengerti karena sesuai dengan teori yang menjelaskan spektrum kerja kedua obat tersebut. Amoksisilin merupakan antibiotik kelompok amino pensilin berspektrum luas, aktif terhadap bakteri gram positif dan negatif dan mudah teradsorpsi dengan baik apabila diberikan secara oral, serta tahan terhadap keasaman lambung (Prescott, 2000-b; Vaden dan Riviera, 2001). Berbagai kondisi tersebut memungkinkan konsentrasi obat di jaringan menjadi lebih tinggi. Lebih lanjut dijelaskan mekanisme kerja obat tersebut pada penghambatan sintesis dinding sel bakteri, yang dapat menyebabkan lemahnya dinding sel dan abnormalitas pertumbuhan bakteri tersebut, sehingga berakibat rupturnya sel bakteri.

Di sisi lain kolistin sulfat merupakan *cationic surface-active agent* yang dapat merusak membran fosfolipid dan struktur sel sehingga permeabilitas sel bakteri tersebut meningkat dan menyebabkan kematian sel bakteri (Papich dan Viriera, 2001; Prescott, 2000-c). Menurut Papich dan Viriera (2001) preparat tersebut tidak teradsorpsi dengan baik apabila diberikan secara

oral, sehingga antibiotik tersebut dapat dipakai untuk mengobati infeksi pada sistem pencernaan. Hal tersebut dipertegas oleh Ball dkk. (1978), Prescott, (2000-c) bahwa preparat kolistin sulfat, merupakan antibiotik peptida yang cukup aktif terhadap bakteri gram negatif, terutama bakteri *E. coli* dan *Salmonella sp.*, tetapi kurang aktif terhadap bakteri gram positif. Berdasarkan karakteristik kedua antibiotik tersebut maka kombinasi keduanya diharapkan dapat memperluas aktivitas antibakterial preparat tersebut secara lebih kuat.

Data pendukung pada pengobatan menggunakan preparat kombinasi amoksisilin dan kolistin sulfat ini adalah usia jual ayam pada umur 38 hari menunjukkan berat rerata 1,46 kg dengan jumlah persentase terjual / jumlah ayam diinfeksi adalah 86,4 %. Berat badan yang dicapai pada usia jual masih cukup memadai dengan nilai FCR 1,81. Hal tersebut sangat baik apabila dilihat dari segi waktu ketika ayam tersebut sakit kemudian mengalami proses kesembuhan yaitu pada umur 30 hari. Waktu *recovery* tersebut mendekati usia panen, namun demikian berat badan standar ayam pada saat dijual tersebut tetap dapat dicapai. Menurut Tobing (2005) efisiensi pakan broiler pada saat ayam berumur 35 hari adalah 1,768. Efisiensi pakan tersebut meningkat seiring pertambahan umur ayam. Mengacu pendapat tersebut maka nilai FCR dalam penelitian ini masih memenuhi standar yang diharapkan.

Berdasarkan data yang diperoleh pada penelitian ini, diketahui bahwa pengobatan dengan menggunakan kombinasi amoksisilin dan kolistin sulfat cukup baik untuk mengatasi infeksi buatan *E. coli*. Respon pengobatan didukung oleh data potensi zooteknik ayam pada saat panen yang meliputi: prosentase ayam terjual mencapai 86,4 %; berat rerata usia jual umur 38 hari adalah 1,46 kg serta nilai efisiensi pakan FCR mencapai 1,81. Secara statistik pengaruh pengobatan menggunakan preparat kombinasi amoksisilin dan kolistin sulfat pada kasus infeksi buatan dengan *E. coli*

patogenik pada ayam broiler dibandingkan dengan kelompok kontrol mempunyai perbedaan yang cukup bermakna, pada tingkat signifikansi 0,5%.

UCAPAN TERIMA KASIH

Penulis menyampaikan terima kasih dan penghargaan kepada segenap jajaran pimpinan PT. Agrinusa Unggas Jaya, Jakarta, yang telah memfasilitasi penelitian ini.

DAFTAR PUSTAKA

- Ball, A.P., Gray, J.A., Murdoch, J. McM. 1978. Antimicrobial Drugs Today. University Park Press. Baltimore.: 21-24; 37-40; 40-44; and 59-62.
- Barnes, H.J., Gross, W.B. 1997. Colibacillosis. *Dalam Diseases of Poultry*. Calnek, B.W.; H. J. Barnes; C. W. Beard; M.; L. R. Mc. Dougald dan Y. M. Saif (eds). Tenth Edition. Iowa State University Press, Ames. USA.: 131-139.
- Bisping, W., Amtsberg, G.A. 1988. Color Atlas for The Diagnosis of Bacterial Pathogen in Animals. Paul Parey Scientific Publishers. Berlin and Hamburg.: 160-168.
- Brito, B. G., Gaziri, L. C., Vidotto, M.C. 2003. Virulence Factors and Clonal Relationship among *Escherichia coli* Strains Isolated from Broiler Chickens with Cellulitis. *J. Infect. and Immun.* 71 (7): 4175 - 4177.
- Carter, M.E., Chengappa, M.M. 1990. Enterobacteria. *Dalam Diagnostic Procedures in Veterinary Bacteriology and Mycology*. Carter, G.R. dan J.R. Cole (Academic Press. Inc. Harcourt Brace Jovanovich, Publisher. San Diego.: 107-128.
- Edwards, P.R., Ewing, W.H. 1973. The Genus *Escherichia*. *Dalam Identification of Enterobacteriaceae*. Edwards, P.R. and W.H. Ewing (eds). Third Edition, Burgess Publishing Company.: 67-107.
- Gillespie, J.H., Timoney, J.F. 1981. The Enterobacteriaceae—The Lactose Fermenters. *Dalam Hagan and Bruner's Infectious Disease of Domestic Animals, Seventh Edition*, Cornell University Press, Ithaca and London.: 74 - 81.
- Gyles, C.L. 1993. *Escherichia coli*. *Dalam Pathogenesis of Bacterial Infection in Animal*. Gyles, C.L., Thoen, C.O. (eds). 2nd Ed. Iowa State University Press. Ames, USA.: 164 - 187.
- Krisnaningsih, F.M.M., Asmara, W., Wibowo, M.H. 2005. Uji Sensitivitas Isolat *Escherichia coli* Patogen Pada Ayam Terhadap Beberapa Jenis Antibiotik. *J. Sain Vet. Fakultas Kedokteran Hewan, UGM. Vol.23 (1): 13 - 18.*
- Lafont, J.P., Maryvonne, D., Helena, M. D., Bree, A., Sansonetti, P.J. 1987. Presence and Expression of Aerobactin Genes in Virulent Avian Strain of *coli*. *Infect. and Immun.*: 193 - 197.
- Nugroho, S.N.; Wibowo, M.H. 2004. Profil Plasmid *Escherichia coli* Positif Congo Red dan Resisten terhadap Ampisilin, Streptomisin dan Enrofloksasin. Laporan Penelitian Dasar. Tahun 2004.
- Papich, M. G, Riviera, J.E. 2001. Chloramphenicol and Derivatives, Macrolide and Miscellaneous Antimicrobials. *Dalam: Veterinary Pharmacology and Therapeutics*. Adam, R. (Ed), Eight Edition, Blackwell Publishing Company, State Avenue, Ames, Iowa. : 890 - 891.
- Peighambari, S. M., Villiancourt, J. P., Wilson R. A., Gyles, C. L. 1995. Characteristics of *Escherichia coli* Isolates from Avian Cellulitis. *Avian Dis.* 39: 116 - 124.
- Pourbakhsh, S.A., Boulianne, M., Doize, B.M., Dozois, C.M, Desautel, S.C., Fairbrithers, J.M. 1997. Dynamic of *Escherichia coli* Infection in Experimentally Inoculated Chicken. *Avian Dis.* 41: 221 - 133.
- Prescott, J. F. 2000. Antimicrobial Drug Action and Interaction: An Introduction. *Dalam Antimicrobial Therapy in Veterinary Medicine*. Prescott, J. F.; J. Baggot dan R. D. Walker (eds). 3rd. Iowa State University Press/Ames, USA.: 3 - 26.
- _____. 2000. Beta-laktam Antibiotics: Penam Penicillins. *Dalam Antimicrobial Therapy in Veterinary Medicine*. Prescott, J. F.; J. D. Baggot dan R. D. Walker (eds). 3rd. Iowa State University Press/Ames, USA.: 105 - 133.

- ... 2000. Peptide Antibiotics. *Dalam* Antimicrobial Therapy in Veterinary Medicine. Prescott, J. F.; J. D. Baggot dan R. D. Walker (eds). Third Edition. Iowa. State University Press/Ames, USA.: 177 - 181.
- Radji, M.A., Adekeye, J. O., Kwaga, J. K. P, Bale, J.O.O. 2003. *In Vitro* dan *In Vivo* Pathogenicity Studies of *E. coli* Isolated from Poultry in Nigeria. *J. Israel Vet. Med. Association*. Vol. 58 (1), <http://www.isrvma.org/article/58-1-6/htm>.
- Robert, B.W. 1966. Method for Testing Antimicrobial Effectiveness. *Dalam*: Diagnostic Microbiology, Bailey and Scott's, 7th Edition. The CV. Mosby Company.:172 - 201.
- Tabbu, C.R. 2000. Penyakit Ayam dan Pengendaliannya. Penerbit Kanisius, Yogyakarta. Vol. I: 31 - 51.
- Tobing, V. 2005. Performans Ayam Broiler. *Dalam*: Beternak Ayam Broiler Bebas Antibiotika, Murah dan Bebas Residu. Penerbit Swadaya, Jakarta.: 48 - 53.
- Vaden, L.S. Riviera, J. E. 2001. Penicillins and Related Beta Lactam Antibiotics. *Dalam*: Veterinary Pharmacology and Therapeutics. Adam, R. (Ed), Eight Edition, Blackwell Publishing Company, State Avenue, Ames, Iowa.: 818 - 827.
- Wibowo, M. H. 2008. Mengungkap Patogenisitas *Escherichia coli*. *Poultry Indonesia*, Vol. VIII.: 68 - 69.
- Wibowo, M. H., Wahyuni, A.E.T.H. 2008. Studi Patogenisitas *Escherichia coli* Isolat Unggas pada Ayam Peaging Umur 15 Hari. *J. Vet. Universitas Udayana*: Vol.9 (2), 87 - 93.
- Wooley, R. F., Gibbs; P. S., Brown, T. A., Maurer, J. J. 2000. Chicken Embryo Lethality Assay for Determining The Virulence of Avian *Escherichia coli* Isolates *Avian Dis.* 44: 318 - 324.