

Gambaran Histopatologi Otak Tikus Akibat Injeksi Trimetyltin sebagai Model Penyakit Alzheimer

Histopathology Changes of the Rat Brain due to Trimethyltin Injection as Alzheimer's Disease Model

Yuli Purwandari Kristianingrum, Sitarina Widyarini, Kurniasih, Bambang Sutrisno, Charles Rangga Tabbu, Sugiyono

Departemen Patologi, Fakultas Kedokteran Hewan, Universitas Gadjah Mada, Yogyakarta
Jl. Fauna No.2 Karangmalang, Yogyakarta 55281
Email : yuli_purwandari@mail.ugm.ac.id

Abstract

Trimethyltin chloride (TMT) is an organotin compound which neurotoxic at limbic system and hippocampus in human and animal. Pathology changes that caused by the induction of TMT is a neurodegenerative disorder such as nerve cell death and cognitive impairment. This study was aimed to observe brain pathology induced by TMT with multiple doses for 14, 21 and 28 days after treatment. Twenty seven of Wistar rats, at 2 months of age with weight ranging between 200-300 grams were used and divided randomly into 3 groups (n=9). Group I were injected by trimethyltin with a dose of 6 mg / kg, group II were injected by trimethyltin with a dose of 8 mg / kg and group III as control without injection. Observation of brain pathology was done by euthanasia on day 14, 21 and 28 after treatment, three rats each. Cortex and hippocampus of the brain were observed using Hematoxylin and Eosin staining (HE). All of the research procedure was done with the approval and supervision of Animal Ethics Committee LPPT UGM No. 300/KEC-LPPT/VII/2015. The observation of histopathology of the brain's neuron cells injected by trimethyltin dose of 6 mg/kg and 8 mg/kg body weight was showed increasing cell death of brain neurons in the cortex and hippocampus compared to the control group. The highest cell death was on day 14 in the hippocampus and cortex cerebral on day 21 after TMT injection. The neuron cell death characterized by the shrink of brain neurons as well as colored eosinophilic cytoplasm. One way ANOVA statistical analysis showed a significant difference number of neurons cell death between control and treatment groups. Based on this research, it can be concluded that the trimethyltin injection dose of 6 mg / kg and 8 mg / kg of body weight caused neuron cell death in the brain rats from fourteen day after treatment, especially in the hippocampus and cortex.

Key words : Trimethyltin, neuron cell, hippocampus, cognitive

Abstrak

Trimetylin klorida (TMT) merupakan senyawa organotin yang bersifat neurotoksik pada sistem limbis dan hippocampus pada manusia dan hewan. Patologi yang dapat ditimbulkan oleh induksi TMT adalah gangguan neurodegeneratif berupa kematian sel saraf dan gangguan kognitif. Penelitian ini bertujuan untuk memperoleh gambaran patologi otak yang diinduksi dengan TMT dengan beberapa dosis selama 14, 21 dan 28 hari setelah perlakuan. Sebanyak 27 ekor tikus galur Wistar, umur 2 bulan dengan berat badan berkisar antara 200-300 gram. Pengelompokan hewan secara random acak yaitu kelompok I sebanyak 9 ekor tikus diinjeksi trimetylin dengan dosis 6 mg/kg BB, kelompok II sebanyak 9 ekor tikus diinjeksi trimetylin dengan dosis 8 mg/kg BB, kelompok III sebanyak 9 ekor tikus sebagai kontrol tanpa diinjeksi trimetylin. Pengamatan patologi otak dilakukan dengan melakukan eutanasi pada hari ke-14, 21 dan 28 setelah perlakuan masing-masing kelompok sebanyak 3 ekor. Potongan organ otak bagian korteks dan hippocampus diamati dengan menggunakan pewarnaan Hematoxilin and Eosin (HE). Semua prosedur penelitian ini dilakukan atas persetujuan dan pengawasan Komisi Etik Hewan LPPT UGM No. 300/KEC-LPPT/VII/2015. Hasil pengamatan histopatologi otak terhadap sel neuron yang diinjeksi trimetylin dosis 6 mg/kg dan 8 mg/kg berat badan menunjukkan adanya peningkatan kematian sel neuron otak pada bagian korteks dan hippocampus dibandingkan kelompok kontrol. Kematian sel neuron tertinggi pada hari ke-14 pada hippocampus dan hari ke-21 pada korteks serebral setelah injeksi TMT. Kematian sel neuron tersebut ditandai dengan sel neuron otak dengan inti yang mengkerut dan sitoplasma berwarna lebih eosinofilik. Analisis statistik Anova one way menunjukkan adanya perbedaan yang signifikan jumlah sel neuron mengalami kematian antara kelompok kontrol dan perlakuan. Berdasarkan penelitian ini dapat disimpulkan bahwa injeksi trimetylin dosis 6 mg/kg dan 8 mg/kg berat badan dapat menyebabkan kematian sel neuron otak pada tikus mulai hari ke-14 setelah perlakuan terutama di daerah hippocampus dan korteks.

Kata kunci : Trimetylin, sel neuron, hippocampus, kognitif

Pendahuluan

Trimetylin (TMT) bersifat senyawa kimia yang bersifat neurotoksik dan dapat menyebabkan kematian neuron pada sistem limbis dan hippocampus pada manusia dan hewan (Koczyk 1996). Trimetylin sebagai produk sampingan dalam produksi senyawa timbal dan memiliki aplikasi yang luas dalam bidang pertanian dan industri, seperti sebagai stabilisator panas PVC. Senyawa ini berpengaruh terhadap fungsi dan fisiologi otak melalui studi mekanisme patologis neurotoksik. Pengamatan secara eksperimental terhadap pemberian senyawa kimia ini berperan penting dalam pembuatan hewan model untuk penelitian pada penyakit manusia (Perreta *et al.*, 1993). Gambaran patologik yang ditimbulkan oleh induksi TMT adalah gangguan neurodegeneratif seperti kematian sel saraf dan gangguan kognitif.

Kerusakan struktural otak diamati mulai 2-3 hari setelah pemberian TMT, lebih jelas dalam waktu 21 hari, dan terus berlanjut selama lebih beberapa minggu (Whittington *et al.*, 1989). Berkaitan dengan akibat yang ditimbulkan oleh senyawa TMT pada otak yang menyerupai gambaran patologis penyakit Alzheimer, maka senyawa ini berpotensi digunakan sebagai model untuk induksi pada tikus untuk penyakit Alzheimer. Penelitian ini bertujuan untuk memperoleh gambaran patologis otak yang diinduksi dengan TMT dengan beberapa dosis dan waktu yang bertahap.

Materi dan Metode

Penelitian ini dilaksanakan di 1) Fasilitas Hewan Laboratorium Unit Pengembangan Hewan Laboratorium, LPPT, UGM untuk prosedur penelitian, perlakuan dan observasi hewan

percobaan, 2) Laboratorium Patologi, Fakultas Kedokteran Hewan, Universitas Gadjah Mada (UGM) untuk analisis histopatologi dan pengambilan gambar. Kegiatan penelitian ini dilakukan pada bulan Mei 2015 sampai dengan Oktober 2015.

Hewan percobaan yang digunakan adalah tikus galur Wistar sebanyak 27 ekor umur 2 bulan dengan berat badan berkisar antara 200-300 gram. Pengelompokan hewan dilakukan secara random acak menjadi 3 kelompok yaitu kelompok I sebanyak 9 ekor tikus diinjeksi trimetyltin dengan dosis 6 mg/kg BB, kelompok II sebanyak 9 ekor tikus diinjeksi trimetyltin dengan dosis 8 mg/kg BB, kelompok III sebanyak 9 ekor tikus sebagai kontrol tanpa diinjeksi trimetyltin. Hewan ditempatkan pada kandang individu berukuran 20 x 30 cm, air minum diberikan secara *ad libitum*. Pakan diberikan setiap pagi berupa pellet produksi PT. Indofeed, Jakarta, Indonesia. Lingkungan kandang diatur agar tidak lembab, suhu ruangan berkisar 26⁰ C, ventilasi yang cukup dengan lama terang 12 jam dan lama gelap 12 jam. Pengamatan dilakukan dengan melakukan eutanasi hewan dari setiap kelompok pada hari ke-14, 21 dan 28 setelah perlakuan masing-masing kelompok sebanyak 3 ekor. Penelitian ini dilakukan atas persetujuan dan pengawasan Komisi Etik Hewan Penelitian Prakinik No. 300/KEC-LPPT/VII/2015, LPPT, UGM, Yogyakarta.

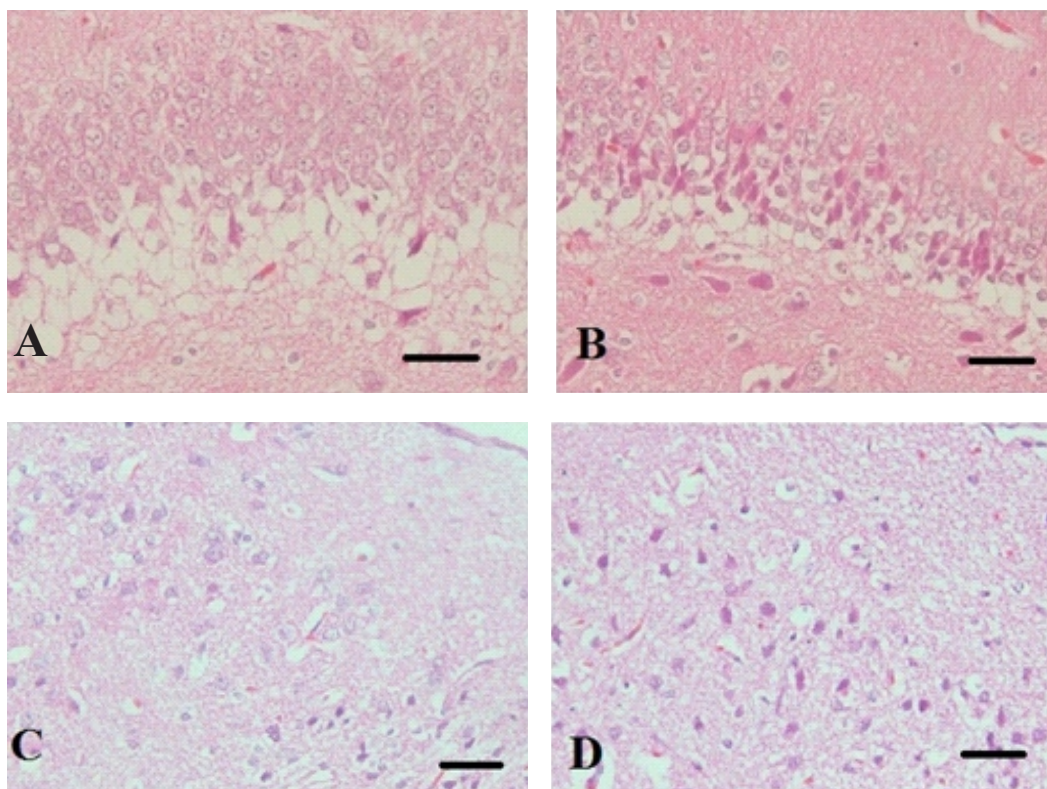
Pengambilan darah dilakukan saat eutanasi dari masing-masing kelompok sebanyak tiga ekor. Sampel darah diambil dari sudut mata bagian belakang/ infraorbitalis sebanyak 1-2 ml menggunakan mikrohematokrit dan ditampung pada tabung yang mengandung EDTA.

Setelah hewan dieutanasi, kemudian dilakukan nekropsi untuk mengambil sampel organ otak. Otak ditimbang berat basahanya dan dimasukkan dalam larutan buffer netral formalin (BNF) 10% selama 24 jam. Organ otak dipotong melintang pada 1/3 bagian belakang setebal 3-5 mm sehingga diperoleh bagian korteks, lobus parietalis, lobus temporalis dan hippocampus untuk analisis histopatologis dengan pewarnaan Hematoxilin and Eosin (HE).

Pengamatan kelompok hewan yang dieutanasi dilakukan secara makroskopis dan mikroskopis dari organ otak. Potongan otak difokuskan pada area kortek, lobus temporalis, lobus parietalis, lobus occipitalis dan hipokampus. Pewarnaan blok jaringan dilakukan dengan pewarnaan Hematoxilin Eosin (HE). Hasil pemeriksaan terhadap perubahan patologis otak baik secara makroskopis dan mikroskopis dianalisis secara semi kuantitatif.

Hasil dan Pembahasan

Berdasarkan hasil pengamatan gambaran patologi otak tikus yang diinjeksi dengan trimetyltin dan kontrol selama 14 hari setelah perlakuan secara makroskopis tidak ada perubahan. Otak tikus secara makroskopis terlihat normal tanpa terlihat gambaran patologi otak yang spesifik, seperti : atrofi, nekrosis, perdarahan. Namun demikian secara mikroskopis terlihat adanya perubahan pada otak terutama di daerah hippocampus (CA1) dan korteks. Gambaran mikroskopis otak tersebut dapat diamati pada Gambar 1.



Gambar 1. A. Gambaran mikroskopis otak bagian hippocampus tikus kontrol, sel neuron hippocampus tampak normal (anak panah), B. Histopatologis otak bagian hippocampus dengan injeksi trimetyltin dengan dosis 6 mg/kg BB selama 14 hari, sel neuron mengalami kematian (nekrosis) dengan warna eosinofilik (anak panah), C. Bagian korteks otak kontrol tampak normal, D. Sel neuron pada korteks mengalami nekrosis (anak panah) (HE, 200x, bar = 50 μ m)

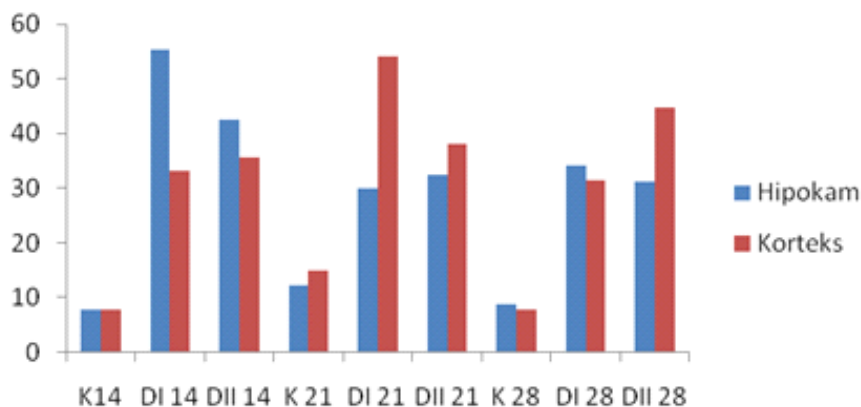
Berdasarkan hasil pengamatan mikroskopis otak di atas menunjukkan adanya perbedaan antara kelompok kontrol dan perlakuan (injeksi trimetyltin) baik dosis 6 mg/kg BB maupun 8 mg/kg BB. Perubahan mikroskopis otak tersebut terutama pada daerah hipokampus dan korteks. Gambaran histopatologis otak tikus di atas menunjukkan bahwa kelompok yang tidak diinjeksi dengan TMT mempunyai struktur sel pada hippocampus masih normal. Gambaran mikroskopis otak tikus yang diinjeksi trimetyltin dengan dosis 6 mg/kg BB dan 8 mg/kg BB mulai 14 hari (Gambar 1) menunjukkan adanya kerusakan pada otak berupa kematian sel (nekrosis) pada daerah hippocampus. Kematian sel otak (neuron) tersebut ditandai dengan inti yang

piknotik dan sitoplasma berwarna lebih eosinofilik terutama di bagian hippocampus dan korteks. Trimetyltin (TMT) merupakan senyawa kimia yang dapat dengan mudah melewati barrier pembuluh darah otak dan masuk ke dalam otak karena senyawa ini larut dalam air dan lemak sehingga berpotensi menyebabkan kerusakan pada otak. Perubahan patologi otak tersebut dapat terjadi pada daerah serebelum dan hippocampus (Tang *et al.*, 2013).

Hasil perhitungan jumlah sel neuron yang mengalami nekrosis terlihat bahwa terjadi peningkatan jumlah nekrosis sel neuron pada kelompok perlakuan injeksi trimetyltin dibandingkan dengan kelompok kontrol atau tanpa injeksi trimetyltin. Berdasarkan perhitungan jumlah

sel neuron yang mengalami kematian menunjukkan bahwa jumlah kematian sel neuron tertinggi terjadi pada daerah hippocampus pada kelompok 14 hari setelah perlakuan dan pada daerah korteks dari

kelompok 21 hari dosis setelah perlakuan pada dosis 6 mg/kg BB. Hal tersebut menunjukkan bahwa dosis tunggal 6 mg/kg BB sudah dapat menyebabkan kematian sel neuron pada tikus mulai 14 hari setelah perlakuan (Gambar 2).



Gambar 2. Rerata hasil perhitungan sel neuron yang mengalami nekrosis pada masing-masing kelompok perlakuan

Pemberian TMT dapat menyebabkan kematian sel neuron hippocampus, hal ini dapat juga diamati pada perubahan degeneratif pada otak yang berkaitan dengan penyakit Alzheimer. Berdasarkan penelitian yang dilakukan oleh Yuli *et al.*, (2015) menunjukkan bahwa histopatologi otak marmut pada model Alzheimer terlihat mengalami degenerasi dan kematian sel neuron serta terjadi peningkatan aktivitas sel-sel glia (gliosis). Kematian neuron ditandai dengan sel yang berwarna merah, angular, inti padat, dan sitoplasma berwarna eosinofilik. Pada model rodensia, pemberian TMT menyebabkan hilangnya sel neuron dengan reaktivasi sel glia pada otak dan perubahan tingkah laku seperti gangguan kognitif, hiperaktivitas dan kejang tonik klonik (Geloso *et al.*, 2011; Noraberg *et al.*, 1998). Neuropatogenesis dari TMT terhadap kerusakan otak diawali dengan hilangnya substansi Nissl dengan sitoplasma dan inti masih normal. Selanjutnya, inti dan sitoplasma mengalami

kondensasi dan klumping kromatin sehingga menjadi mengkerut dan berwarna lebih eosinofilik dengan pemberian TMT dosis tunggal 10 mg/kg BB atau selama 4 minggu dengan dosis 4 mg/kg BB (Perreta *et al.*, 1993). Analisis neuropatologi terhadap efek TMT juga dilakukan oleh Chang *et al.*, (1983) pada dua macam strain tikus yaitu Long Evans (LE) dan Sprague Dawley (SD) yang diberi TMT 7.5 mg/kg BB dan dieutanasi pada hari ke-3 untuk LE, hari ke-5 untuk SD. Berdasarkan pengamatan terdapat perbedaan yang signifikan antara dua strain tikus. Tikus strain LE tampak kerusakan lebih berat pada neuron hippocampus dibandingkan dengan strain SD. Sel neuron mengalami nekrosis, membengkak pada fascia dentata dan CA3, kematian neuron dan vakuolisasi pada CA1 dari tikus strain LE. Sedangkan pada tikus strain SD tampak kerusakan lebih ringan pada fascia dentata dan sel neuron pada CA3.

Pengamatan efek TMT pada mencit

BALB/c dengan dosis tunggal 3 mg/kg BB menunjukkan kerusakan neurologi dan tingkah laku progresif mulai 24 jam setelah pemberian, kemudian dilakukan eutanasi. Pengamatan secara mikroskopis menunjukkan degenerasi sel neuron dan nekrosis pada fascia dentata dan hippocampus. Neuron yang mengalami nekrosis tampak mengkerut dengan inti piknotik dan sitoplasma eosinofilik. Beberapa area tampak lisis neuron dan vakuolisasi (spongiosis) dan perubahan tersebut juga tampak pada neokorteks, piriformis, amygdala dan batang otak (Chang *et al.*, 1982). Beberapa penelitian lain menunjukkan bahwa pemberian senyawa TMT dapat menyebabkan kerusakan yang ekstensif pada struktur sistem limbis, hippocampus, piriformis dan entorhinal korteks, olfaktorius, amygdala pada rodensia dan satwa primata (Wenger *et al.*, 1985), ekstensif degenerasi sel neuron piramidalis pada Cornu Amonis 3 (CA3) dari hippocampus (Nilsberth *et al.*, 2002). Pengaruh induksi TMT terhadap perubahan tingkah laku dan neuropatologi pada non human primata telah dilaporkan oleh Reuhl *et al.* (1985), bahwa pemberian TMT dosis 0.75 sampai 4 mg/kg BB secara intra vena menunjukkan degenerasi dan nekrosis sel neuron yang ekstensif pada neuron piramidalis di CA4 dan CA3. Brown *et al.* (1984) meneliti tentang konsentrasi TMT dalam darah marmut dengan pemberian oral 3 mg/kg BB. Hasil penelitian menunjukkan bahwa senyawa TMT tidak terikat hemoglobin dan konsentrasi dalam darah juga rendah. Pengamatan neuropatologi otak (hari ke-13 setelah perlakuan) menunjukkan degenerasi neuron pada fascia dentata dari hippocampus, sedangkan pada pengamatan hari ke-35 dan ke-45 menunjukkan adanya sel “ghost” yang jelas pada fascia dentata.

Mekanisme neurotoksisitas TMT pada otak belum begitu jelas. Sejauh ini, mekanisme neurotoksisitas TMT pada otak berhubungan dengan peningkatan kalsium (McPherson *et al.*, 2011), eksitotoksisitas (Gunasekar *et al.*, 2001), disfungsi mitokondria (Noraberg *et al.*, 1998), stress oksidatif (Geloso *et al.*, 2011; Noraberg *et al.*, 1998) dan proses neuroinflamasi (McPherson *et al.*, 2011; Viviani *et al.*, 1998). Neuroinflamasi memegang peranan penting yang berhubungan dengan aktivitas sel glia secara ekstensif dan produksi cytokine proinflamasi yang berhubungan dengan kematian sel neuron pada kerusakan neurodegeneratif (Minghetti *et al.*, 2005). Pada susunan sistem syaraf pusat, mikroglia berperan sebagai makrofag dalam sistem imun (Henn *et al.*, 2009).

Kesimpulan

Berdasarkan hasil penelitian ini menunjukkan bahwa pemberian senyawa trimetylin pada tikus umur 2 bulan secara intra peritoneal dengan dosis 6 mg/kg BB dan 8 mg/kg BB mulai hari ke-14 setelah perlakuan sudah dapat menyebabkan kematian sel neuron pada otak terutama pada bagian hippocampus dan korteks.

Ucapan Terima Kasih

Ucapan terima kasih penulis sampaikan kepada Fakultas Kedokteran Hewan Universitas Gadjah Mada yang telah membiayai penelitian ini melalui Hibah Pengembangan Bagian 2015 dan Penelitian Hibah Fundamental Kemenristekdikti.

Daftar Pustaka

- Brown, A.,W., Aldridge, W.,N., Street, B.,W., Verschoyle, R.,D. (1979). The behavioural and neuropathologic sequelae of intoxication by compound in the rat. *Am J Pathol.* 97: 59–81.
- Brown, A.,W., Verschoyle, R.,D., Street, B.,W., Aldridge, W.,N. (1984). The neurotoxicity of trimethyltin chloride in hamsters, gerbils and marmosets. *JAppl Toxicol.* 4: 12-21.
- Chang, L.,W., Themeyer, T.,M., Wenger, G.,R., McMillan, D. (1982). Neuropathology of mouse hippocampus in acute trimethyltin intoxication. *Neurobehav Toxicol Teratol.* 4: 149-156.
- Chang, L.,W., Themeyer, T.,M., Wenger, G.,R., McMillan D., Reuhl, K.,R. (1982). Neuropathology of trimethyltin intoxication II. Electro microscopy study of hippocampus. *Environ Res* 29:445-458.
- Geloso, M.,C., Corvino, V., and Michetti, F. (2011). Trimethyltin induced hippocampal degeneration as a tool to investigate neurodegenerative processes. *Neurochem Intern.* 58(7): 729–738.
- Gunasekar, P., Li, L., Prabhakaran K., Eybl, V., Borowitz, J.,L., and Isom, G.,E. (2001). Mechanisms of the apoptotic and necrotic actions of trimethyltin in cerebellar granule cells. *Toxicol Sci.* 64(1): 83–89.
- Henn, A., Lund, S., Hedtj"arn, M., Schratzenholz, A., "orzgen, P.P., and Leist, M. (2009). The suitability of BV2 cells as alternative model system for primary microglia cultures or for animal experiments examining brain inflammation. *Altex.* 26(2): 83–94.
- Koczyk, D., Skup, M., Zaremba, M., and Oderfeld-Nowak, B. (1996). Trimethyltin-induced plastic neuronal changes in rat hippocampus are accompanied by astrocytic trophic activity. *Acta Neurobiol Exp (Wars).* 56: 237-241.
- Yuli, P.K., Handharyani, E., Sajuthi, D., Sulistiawati, E. (2015). Aktivitas glial fibrillary acidic protein pada otak marmut (cavia porcellus) sebagai model penyakit alzheimer dengan *depleksi hormon testosteron.* *J. Ked. Hew.* 9 (2): 141-146.
- McPherson, C.,A., Kraft, A.,D., and Harry, G.,J. (2011). Injury-induced neurogenesis: consideration of resident microglia as supportive of neural progenitor cells. *Neurotoxic Res.* 19 (2): 341–352.
- Minghetti, L., Ajmone-Cat, M.,A., De Berardinis, M.,A., and De Simone, R. (2005). Microglial activation in chronic neurodegenerative diseases: roles of apoptotic neurons and chronic stimulation. *Brain Res Revs,* 48(2): 251–256
- Nilsberth, C., Kostyszyn, B., Luthman, J. (2002). Changes in APP, PS1 and other factors related to alzheimer's disease pathophysiology after trimethyltin-induced brain lesion in the rat. *Neurotoxicol res.* 4: 625–636.
- Noraberg, J., Gramsbergen, J.,B.,P., Fonnum, F., and Zimmer, J. (1998). Trimethyltin (TMT) neurotoxicity in organotypic rat hippocampal slice cultures. *Brain Research.* 783(2): 305–315
- Perreta, G., Righi, F.,R., Gozzo, S. (1993). Neuropathological and behavioral toxicology of trimethyltin exposure. *Ann 1st Super Sanita* 29(1): 167-174
- Reuhl, K.,R., Gilbert, S.,G., Mackenzie, B.,A., Mallet, J.,E., Rice, D.,C. (1985). Acute trimethyltin intoxication in the monkey (*Macaca fascicularis*). *Toxicol Appl Pharmacol.* 79: 436-452.
- Tang, X., Wu, X., Dubois, A.,M., Sui, G., Wu, B. (2013). Toxicity of trimethyltin dan dimethyltin in rats and mice. *Bull environment contain toxicol.* 90: 626-633.
- Viviani, B., Corsini, E., Pesenti, M., Galli, C.,L., Marinovich, M. (2001). Trimethyltin-activated cyclooxygenase stimulates tumor necrosis factor- α release from glial cells through reactive oxygen species. *Toxicol Appl Pharmacol.* 172: 93–97.
- Viviani, B., Corsini, E., Galli, C.,L., and Marinovich, M. (1998). Glia increase degeneration of

hippocampal neurons through release of tumor necrosis factor-alpha. *Toxicol and Appl Pharmacol.* 150(2): 271–276.

Wenger, G.,R., Mcmillan, D.,E., Chang, I.,W., Zitaglio, T., Arduich, W. (1985). The effects of triethyltin and trimethyltin in rats responding under a DRL schedule of reinforcement. *Toxicol Appl pharmacol.* 78: 248-258.

Whittington, D.,L., Woodruff, M.,L., Baisden, R.,H. (1989). The timecourse of trimethyltin-induced fiber and terminal degeneration in hippocampus. *Neurotoxicol Teratol.* 11: 21–33.