

KERUSAKAN HEPAR DAN KADAR ENZIM KATALASE TIKUS WISTAR TERPAPAR FLUPHENAZINE DECANOATE

Gloria Seraphine Ratna Utari¹, Astika Widy Utomo²

¹Mahasiswa Program Pendidikan S-1 Kedokteran Umum, Fakultas Kedokteran, Universitas Diponegoro

²Staf Pengajar Ilmu Kesehatan Masyarakat, Fakultas Kedokteran, Universitas Diponegoro
Jl. Prof. H. Soedarto, SH., Tembalang -Semarang 50275, Telp. 02476928010

ABSTRAK

Latar belakang : Fluphenazine decanoate merupakan obat anti psikotik golongan tipikal yang dikonsumsi dalam jangka lama. Hal ini dapat menyebabkan peningkatan stress oksidatif. Enzim katalase merupakan salah satu marker stress oksidatif, kerusakan sel akibat stress oksidatif juga dapat dilihat dari histopatologi sel hepar berupa kerusakan ringan hingga kematian sel. Penelitian ini meneliti tentang kerusakan histopatologi hepar dan kadar enzim katalase setelah diberi fluphenazine decanoate.

Tujuan : Mengetahui kerusakan histopatologi hepar dan kadar enzim katalase akibat pemberian fluphenazine decanoate dosis bertingkat

Metode : Penelitian eksperimental ini menggunakan rancangan *post-test only control group design*. 15 ekor tikus jantan wistar dibagi 3 kelompok secara acak, yaitu kelompok kontrol (K) diberi diet standar dan injeksi *sesame oil*, kelompok perlakuan I (P1) diberi diet standar dan injeksi fluphenazine decanoate 1 mg/kgBB, dan kelompok perlakuan PII (P2) diberi diet standar dan injeksi fluphenazine decanoate 2 mg/kgBB selama 28 hari. Hari ke-28 tikus diterminasi dan diambil organ hepar. Sebagian organ hepar dijadikan ekstrak untuk pengukuran kadar katalase dan sebagian dibuat preparat histopatologi

Hasil : Kadar katalase tertinggi dengan persentase 62,5% dan kerusakan histopatologi terparah dengan skor histopatologi 2,5 didapatkan pada kelompok dengan pemberian fluphenazine decanoate dosis 2 mg/kgBB. Terdapat perbedaan kadar katalase kelompok kontrol dengan kelompok PI walaupun tidak signifikan, sedangkan kelompok lain menunjukkan hubungan yang bermakna.

Kesimpulan : Terdapat kerusakan histopatologi hepar dan peningkatan kadar enzim katalase tikus wistar terpapar fluphenazine decanoate dosis 2 mg.

Kata kunci : Fluphenazine decanoate, hepatotoksik, kerusakan histopatologi hepar, enzim katalase

ABSTRACT

THE DAMAGE OF HEPAR AND ENZYME CATALASE LEVELS OF WISTAR RAT INDUCED BY FLUHPENAZINE DECANOATE

Background : Fluphenazine decanoate is an anti psychotic group prescribed for typical schizophrenic for the long time usage. It can increase oxidative stress. Catalase is an enzyme that can be used as a marker for oxidative stress, can be seen from histopathology hepar cells ranged from mild damage to cell death. The research seeking damage of histopathology hepar cells and the enzyme catalase after induced by fluphenazine decanoate.

Aims : To know the damage of histopathology hepar and enzyme catalase levels of wistar rat induced by fluphenazine decanoate.

Methods : This experimental research used post test only control group design. 15 of male wistar rats divided randomly into 3 group, namely the control group (K) which is given with the standard diet and the injection of sesame oil, and the group treatment I (P1) is given with fluphenazine decanoate 1 mg/kgBB, whereas the group treatment II (P2) is given with fluphenazine decanoate 2 mg/kgBB. In the day of 28, rats were terminated and the hepar were taken to be made extracts for the measurement of levels of catalase and to be made histopathological slides.

Results : The highest level of catalase with percentage of 62.5 and the worst histopathology damage with histopathology score of 2.5 found in the group with induced by 2 mg/kgBB dose of fluphenazine decanoate. There is a difference of the levels of catalase between control group and PI group eventhough not significantly, while the other groups showed a significant relationships.

Conclusion : There is the damage of histopathology hepar on hepatic cell (as seen on hystopathological slides) and the increased levels of the enzyme catalase on wistar rats induced by 2 mg dose of fluphenazine decanoate.

Keywords : Fluphenazine decanoate, anti-hepatotoxic, damage histopathology hepar, enzyme catalase

PENDAHULUAN

Fluphenazine decanoate penggunaan jangka panjang merupakan obat *Long-acting injectable antipsychotic drugs* (LAIs) yang ditemukan sejak tahun 1960an dan terbukti dapat menurunkan tingkat kekambuhan¹, sangat cocok digunakan untuk pengobatan skizofrenia dengan kepatuhan minum obat yang rendah dan mengalami metabolisme pada hepar oleh enzim sitokrom P450.²

Obat ini dapat meningkatkan kadar stress oksidatif akibat adanya penumpukan radikal bebas dalam tubuh. Peningkatan stress oksidatif tersebut berhubungan dengan gangguan metabolisme dopamin dan merupakan salah satu penyebab kerusakan hepar selain akibat metabolisme fluphenazine decanoate yang ada di hepar.²

Salah satu marker kadar stress oksidatif dalam tubuh, dapat diukur dengan menggunakan enzim katalase.³ Enzim ini dapat berfungsi sebagai antioksidan yaitu memiliki fungsi untuk mengubah radikal bebas menjadi bentuk yang tidak merusak tubuh dan memiliki konsentrasi tertinggi pada organ hepar.⁴ Penurunan enzim katalase mengindikasikan adanya peningkatan stress oksidatif. Kerusakan hepar yang diinduksi obat juga dapat terukur dengan adanya nekrosis dari jaringan hepatosit. Penelitian ini bertujuan untuk mengetahui kerusakan hepar dan kadar enzim katalase akibat penggunaan obat fluphenazine decanoate.

METODE

Penelitian ini merupakan penelitian quasi eksperimental dengan rancangan *post test only controlled group design* yang menggunakan tikus wistar sebagai subjek penelitian. Penelitian ini telah dilaksanakan di Laboratorium Parasitologi RSUP Kariadi Semarang pada bulan Maret-April 2016.

Subjek penelitian adalah tikus wistar jantan yang memenuhi kriteria yaitu, tikus umur 8-12 minggu dan berat 200 gram. Subjek penelitian tikus wistar yang sakit dan cacat fisik tidak diikutsertakan dalam penelitian.

Berdasarkan perhitungan menurut WHO, besar sampel yang dibutuhkan untuk penelitian ini adalah minimal 15 ekor tikus wistar jantan. Dalam penelitian ini, peneliti menggunakan 18 ekor tikus wistar jantan sebagai subjek penelitian.

Variabel bebas penelitian adalah *fluphenazine decanoate* injeksi dosis bertingkat. Variabel terikat penelitian adalah kadar katalase hepar dan kerusakan histopatologi hepar tikus wistar. Uji yang digunakan adalah uji non parametrik akibat sebaran data yang tidak normal. Yaitu menggunakan uji *Mann Whitney* dan uji *Wilcoxon*.

HASIL

Tabel 1. Rerata skor histopatologi hepar pada semua kelompok

Kelompok Perlakuan	N	Mean	Median	Minimum	Maksimum
Kelompok kontrol	5	1,574	1,58	1,46	1,64
Kelompok P1	5	1,854	1,83	1,79	2
Kelompok P2	5	2,5	1,64	2,32	2,67

Rerata nilai skor histopatologi hepar tertinggi didapatkan pada kelompok P2 (pemberian dosis 2 mg) kemudian kelompok P1 (pemberian dosis 1 mg), dan skor terendah didapatkan pada kelompok kontrol.

Tabel 2. Kadar katalase hepar pada semua kelompok

Kelompok Perlakuan	N	Mean	Median	Minimum	Maksimum
Kelompok kontrol	5	2,55	2,5	1,5	3,5
Kelompok P1	5	3,95	3,5	2,75	5,25
Kelompok P2	5	10,35	9,75	9,5	12,75

Rerata kadar katalase hepar tertinggi didapatkan pada kelompok P2 (Pemberian dosis 2 mg) kemudian kelompok P1 (pemberian dosis 1 mg), dan skor terendah didapatkan pada kelompok kontrol.

Tabel 3. Hasil uji Mann Whitney kadar katalase dan rerata skor histopatologi antar kelompok

	Median (Minimum-Maksimum)	Nilai p
Katalase kontrol (N=5)	2,5(1,5-3,5)	0,059-0,058
Katalase P1 (N=5)	3,5(2,75-5,25)	
Katalase kontrol (N=5)	2,5(1,5-3,5)	0,009-0,058
Katalase P2 (N=5)	9,75(9,5-12,75)	
Katalase P1 (N=5)	2,5(1,5-3,5)	0,009-0,058
Katalase P2 (N=5)	9,75(9,5-12,75)	
Histopatologi kontrol (N=5)	1,58(1,46-1,64)	0,009-0,058
Histopatologi P1 (N=5)	1,83(1,79-2)	
Histopatologi kontrol (N=5)	1,58(1,46-1,64)	0,009-0,058
Histopatologi P2 (N=5)	2,51(2,32-2,67)	
Histopatologi P1 (N=5)	1,83(1,79-2)	0,009-0,058
Histopatologi P2 (N=5)	2,51(2,32-2,67)	

Perbedaan bermakna didapatkan pada kelompok katalase kontrol dibanding kelompok P2, kelompok katalase P1 dibanding kelompok P2, kelompok histopatologi kontrol dibanding kelompok P1, kelompok histopatologi kontrol dibanding kelompok P2, dan kelompok histopatologi P1 dibanding kelompok P2.

Tabel 4. Hasil uji Wilcoxon antara kadar katalase dan rerata skor histopatologi tiga kelompok

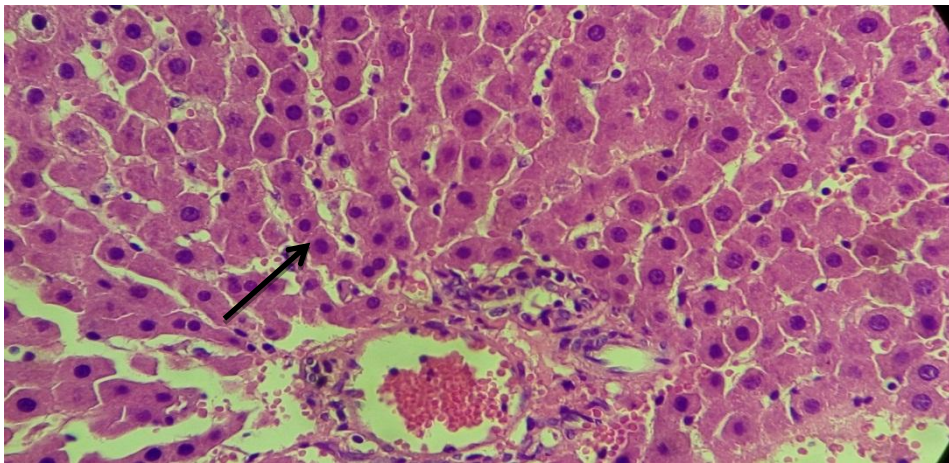
	Nilai P
Katalase kelompok kontrol (n=5)	0,080
Histopatologi kelompok kontrol (n=5)	
Uji Wilcoxon 1 subjek kadar katalase lebih rendah dari histopatologi, 4 subjek kadar katalase lebih tinggi dari histopatologi	
Katalase kelompok P1 (n=5)	0,043
Histopatologi kelompok P1 (n=5)	
Uji wilcoxon 5 subjek kadar katalase lebih tinggi dari histopatologi	

Katalase kelompok P2 (n=5)	0,043
Histopatologi kelompok P2 (n=5)	
Uji wilcoxon 5 subjek kadar katalase lebih tinggi dari histopatologi	

Perbedaan bermakna didapatkan pada kelompok katalase P1 dibanding kelompok histopatologi P1($p=0,043$) dan kelompok katalase P2 dibanding kelompok histopatologi P2($p=0,043$).

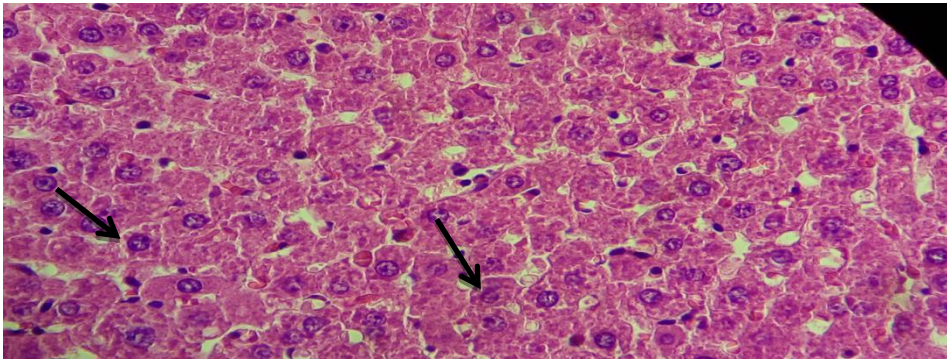
Pada kelompok kontrol yang diberi perlakuan diet standar dan injeksi *sesame oil* selama 28 hari setiap 1 minggu sekali didapatkan gambaran histopatologi hepar yang normal. Tidak terdapat sel yang mengalami perubahan bentuk ataupun warna. Sebaran sel rata dan tidak terdapat inti piknotik.

Pada kelompok P1 yang diberi perlakuan berupa diet standar dan injeksi fluphenazine decanoate 1 mg selama 28 hari setiap 1 minggu sekali didapatkan gambaran histopatologi hepar yang normal dan mulai terdapat sel-sel dengan degenerasi parenkimatososa yang memiliki sebaran terbanyak, sedikit sel dengan degenerasi hidropik dan sedikit sel nekrosis. Degenerasi hidropik sama dengan degenerasi parenkimatososa namun lebih berat sehingga tampak vakuola berisi air dalam sitoplasma yang tidak mengandung lemak atau glikogen.



Gambar 1. Gambaran histopatologi kelompok kontrol

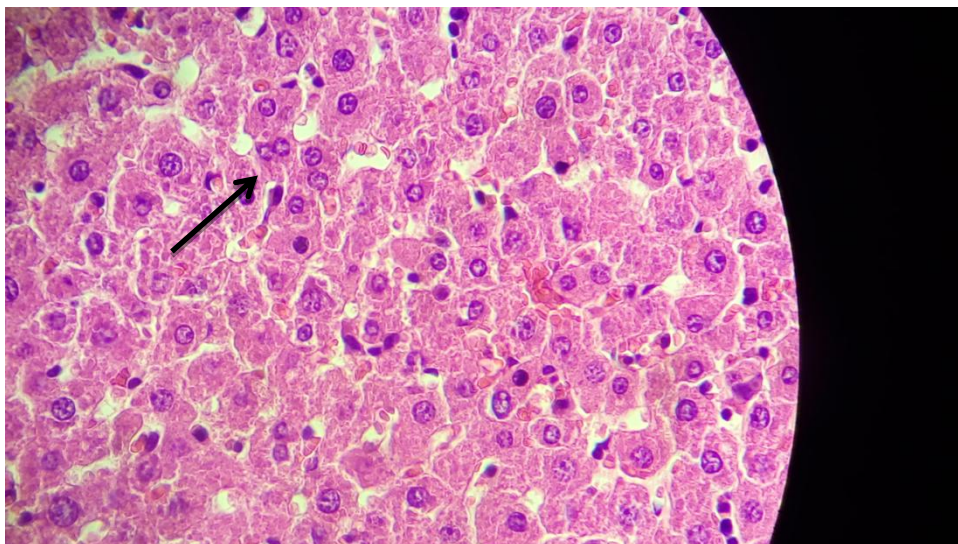
Sel normal, inti teratur, warna keunguan, tidak ada nekrosis, dan tidak terlihat adanya vakuol (tanda panah)



Gambar 2. Gambaran histopatologi kelompok P1

Sel dengan degenerasi parenkimatos, bentuk sel tidak teratur, terdapat vakuol di dalam inti sel, dan terdapat rongga antar sel (tanda panah)

Kelompok P2 yang diberi perlakuan diet standar dan injeksi fluphenazine decanoate 2 mg selama 28 hari setiap 1 minggu sekali didapatkan gambaran histopatologi hepar sel normal, sel degenerasi hidropik, sel degenerasi parenkimatos, dan sel nekrosis. Pada kelompok ini didapatkan sel nekrosis terbanyak dibandingkan pada kelompok kontrol dan P1. Hal ini menunjukkan bahwa dengan pemberian 2 mg sel yang mengalami nekrosis lebih banyak dari kelompok perlakuan lain. Sel yang mengalami nekrosis mengalami perubahan sitoplasma eosinofilik, bergranula dengan inti piknotik.



Gambar 3. Gambaran histopatologi kelompok P2

Sel nekrosis, sitoplasma eosinofilik, bergranula, dan inti piknotik (tanda panah)

PEMBAHASAN

Pada hasil penelitian didapatkan bahwa pemberian fluphenazine decanoate 2 mg memberikan kadar katalase tertinggi hal ini diakibatkan karena berbagai stressor selain memicu produksi ROS juga memicu produksi antioksidan enzimatis seperti katalase, hidrogen peroksidase, superoksida dismutase hal ini terjadi pada penelitian yang dilakukan oleh Izyumov DS et al (2010).⁵ Hal ini dikarenakan terdapat mekanisme pertahanan yang ada di hepar.⁶ Hepar adalah organ yang dilengkapi dengan mekanisme pertahanan khusus untuk melindungi dampak dari ROS. Gen antioksidan yang terkoordinasi melalui cis- elements disebut antioxidant response elements (AREs) dan nuclear factor-erythroid 2-related factor 2 (Nrf2). Nuclear factor- erythroid 2-related factor 2 (Nrf2) merupakan hal terpenting dalam regulasi stress oksidatif pada tingkat seluler. Mekanisme pertahanan ini juga menyebabkan apabila terdapat paparan stress oksidatif maka gen antioksidan akan terinduksi melalui aktivasi dari antioxidant response element (ARE).⁷

Didapatkan hasil skor histopatologi tertinggi pada kelompok P2 (pemberian 2 mg) hal ini menunjukkan bahwa dengan pemberian fluphenazine decanoate dosis 2 mg menyebabkan kerusakan sel terbanyak yaitu nekrosis. Nekrosis merupakan kerusakan yang paling parah dibandingkan degenerasi hidropik atau parenkimatososa. Sedangkan kelompok kontrol memiliki skor histopatologi terendah dengan ditemukan banyaknya sel normal dibanding sel dengan degenerasi maupun nekrosis. Kelompok perlakuan P1 (pemberian 1 mg) memiliki skor histopatologi lebih tinggi dari kelompok kontrol dan lebih rendah dari kelompok P2, dengan kerusakan sedang yaitu terdapat sel dengan degenerasi hidropik maupun parenkimatososa terdapat pula sel nekrosis namun tidak sebanyak pada kelompok P2.

Pada penelitian terdahulu dengan menggunakan acetaminophen didapatkan kerusakan hepar yang berbeda pada setiap dosis pemberian obat.⁷ Hal ini sesuai dengan hasil penelitian yang menunjukkan bahwa pemberian fluphenazine decanoate dosis 2 mg lebih menghasilkan kerusakan hepar yang parah. Drug Induced Liver Injury (DILI) dibagi menjadi dua jenis yaitu intrinsik dan idiosinkratik. Kerusakan hepar tipe intrinsik dipengaruhi oleh dosis obat yang diberikan atau dose dependent. Obat memiliki efek samping obat atau hasil metabolit yang menyebabkan kerusakan. Hasil metabolit obat inilah yang menyebabkan peningkatan stress oksidatif. Kerusakan akibat DILI intrinsik berupa peradangan atau nekrosis parenkim hepar.^{8,9}

Gambaran histopatologi hepar dengan pemberian fluphenazine decanoate 2 mg didominasi oleh sel nekrosis dibanding dengan pemberian 1 mg. Semakin besar dosis maka metabolisme obat oleh sitokrom P450 di hepar juga akan meningkat dan akan meningkatkan ROS. Produksi ROS secara terus-menerus menyebabkan kerusakan biological macromolecules, yang meningkatkan progresifitas kerusakan hepar.³⁹ Semakin tinggi dosis fluphenazine decanoate yang diberikan menyebabkan kerusakan hepar yang semakin parah.

Pada kelompok dengan pemberian fluphenazine decanoate 2 mg didapatkan kadar katalase dengan kadar tertinggi namun dengan kerusakan hepar yang paling parah. Akibat pemberian obat terdapat stresor yang menyebabkan peningkatan ROS (OH, superoksida, nitric oxide, hidrogen peroksida, nitric oxide, peroksi, dll).¹⁰ Sebagai respon tubuh akibat peningkatan ROS maka kadar katalase, hidrogen peroksidase, superoksida dismutase meningkat. Namun katalase dan beberapa antioksidan enzimatis lainnya tidak dapat menetralkan seluruh sumber ROS yang terbentuk. Sehingga masih tersisa sumber ROS yang dapat menyebabkan kerusakan berupa nekrosis. Apabila paparan stresor dalam hal ini adalah pemberian obat terus diberikan maka kerusakan yang terjadi akan semakin parah akibat semakin banyak sumber ROS yang sukar untuk dinetralkan oleh antioksidan. Salah satu penyebab penting stress oksidatif adalah terbentuknya hidrogen peroksida yang bersifat toksik di sel HepG2 karena memiliki waktu paruh panjang dan secara mudah berubah menjadi radikal hidroksil.¹¹ Pada penelitian terdahulu mengatakan bahwa H₂O₂ pada sel HepG2 merangsang apoptosis pada sel hepatosit. Apabila hidrogen peroksidase bereaksi dengan sel lemak maka akan terbentuk peroksidasi lemak yang merupakan suatu proses autokatalitik dengan hasil akhir kerusakan hingga kematian sel.

Hasil penelitian ini tidak sesuai dengan hipotesis yang dikemukakan dikarenakan pada pemberian fluphenazine decanoate didapatkan hasil kerusakan histopatologi hepar dan peningkatan kadar enzim katalase hepar tikus wistar.

SIMPULAN DAN SARAN

Simpulan

Terdapat kerusakan hepar dan kenaikan kadar enzim katalase tikus wistar terpapar fluphenazine decanoate. Kadar katalase tertinggi didapat pada kelompok perlakuan 2 mg dan kadar terendah terdapat pada kelompok tanpa perlakuan. Rerata skor histopatologi hepar

tertinggi didapat pada kelompok perlakuan 2 mg dan rerata terendah pada kelompok tanpa perlakuan. Kerusakan histopatologi hepar terparah dengan rerata histopatologi 2,5 dan kadar katalase tertinggi dengan persentase 62,5% didapatkan pada kelompok perlakuan 2 mg. Penggunaan obat fluphenazine decanoate dengan dosis 2 mg memberikan hasil peningkatan 10% kerusakan sel hepar dibanding dosis 1 mg.

Saran

Penulis menyarankan membandingkan dua marker antioksidan enzimatik dengan rerata skor histopatologi hepar dan perlunya dilakukan penelitian lain mengenai efek fluphenazine decanoate terhadap kadar katalase dengan menggunakan cara pengukuran kuantitatif menggunakan uji spektrofotometri.

UCAPAN TERIMA KASIH

Peneliti mengucapkan terima kasih kepada dr. Astika Widy Utomo, M.Sc.; dr. Innawati Jusup, M.Kes, SpKJ; dr. Liza Suryani, M.Si.Med., Sp.PA; dr. Noor Wijayahadi, M.Kes, Ph.D; Ibu Diah Rahayu Wulandari, S.KM, Mkes dan pihak-pihak lain yang telah membantu hingga penelitian dan penulisan artikel ini dapat terlaksana dengan baik.

DAFTAR PUSTAKA

1. NR S. Relapse and rehospitalization: comparing oral and depot antipsychotics. *J Clin Psychiatry*. 2003;64:14-7.
2. William P, Leo E. Hollister. *Basic and Clinical Pharmacology*. United States of America: The McGraw-Hill Companies, Inc; 2012.
3. Marija B , Blanka , Iztok G. Oxidative Stress in Schizophrenia. *Current Neuropharmacology*. 2011;9:301-12.
4. Chelikani , Loewen PC Diversity of structures and properties among catalases. *Cell Mol Life Sci*. 2004;61:192–208.
5. Izyumov DS, Domnina LV, O. K. Nepryakhina OK, et al. Mitochondria as Source of Reactive Oxygen Species under Oxidative Stress. Study with Novel Mitochondria Targeted Antioxidants – the “Skulachev_Ion” Derivatives. *Biochemistry (Moscow)*, 2010; 75, (2), 123 – 129

6. Michalak A. Oxidative stress as a crucial factor in liver diseases. *World J Gastroenterol* .2014; 20: 8082-8091
7. Motohashi, H., Yamamoto, M. Nrf2-Keap1 defines a physiologically important stress response mechanism. *Trends in Molecular Medicine* .2004; 10: 549–557.
8. Adams, Ramaiah SK, Uetrecht J, Jaeschke H. Mechanisms of immune-mediated liver injury. *Toxicol Sci* 2010;115:307–21.
9. DE K. The pathology of drug-induced liver injury. *Semin Liver Dis.* 2009;29:364–72.
10. Varh liou G, Storz P. Reactive oxygen species in cancer. *Free Radical Research* 2010; 44(5): 479–496
11. W. Li, J. Zhang W. The conserved CXXC motif of hepatic stimulator substance is essential for its role in mitochondrial protection in H₂O₂-induced cell apoptosis. *FEBS Letters*.2010; 584: 3929–3935