

PENGARUH PEMBERIAN EKSTRAK BUAH KERSEN (*Muntingia calabura L.*) DOSIS BERTINGKAT TERHADAP GAMBARAN HISTOPATOLOGI GINJAL MENCIT BALB/C YANG HIPERURISEMIA

Ida Kholifaturrokhmah¹, Ratna Damma Purnawati²

¹Mahasiswa Program Pendidikan S-1 Kedokteran Umum, Fakultas Kedokteran, Universitas Diponegoro

²Staf Pengajar Histologi, Fakultas Kedokteran, Universitas Diponegoro
Jl. Prof. H. Soedarto, SH., Tembalang -Semarang 50275, Telp. 02476928010

ABSTRAK

Latar Belakang : Buah kersen mempunyai kandungan flavonoid berfungsi sebagai antioksidan. Kersen secara tradisional digunakan untuk penyembuhan asam urat. Peningkatan produksi asam urat dalam metabolisme atau penurunan ekskresi (pengeluaran) asam urat di ginjal yang dapat mempengaruhi gambaran histopatologi ginjal.

Tujuan : Membuktikan ada perbedaan gambaran histopatologi ginjal mencit Balb/c yang hiperurisemia antara kelompok yang diberi ekstrak buah kersen (*Muntingia calabura L.*) dosis bertingkat dengan kelompok kontrol dan kadar asam urat mencit Balb/c

Metode : Penelitian ini berjenis true experimental dengan rancangan pre test dan post test control group design. Sampel sebanyak 30 ekor mencit Balb/c usi 8 minggu di bagi menjadi 6 kelompok, yaitu kelompok K1 yang hanya diberi pakan standar, kelompok K2 diberi diet tinggi purin dan pakan standar, kelompok K3 diberi pakan standar dan ekstrak buah kersen dosis 28mg/20grBB, kelompok perlakuan (P1,P2,P3) diberi diet tinggi purin dan ekstrak buah kersen dengan dosis 14 mg/20grBB, 28 mg/20grBB, 56 mg/20grBB. Kadar asam urat darah mencit diukur, kemudian mencit diterminasi untuk diamati perubahan mikroskopis ginjalnya.

Hasil : Pada kerusakan tubulus proksimal, uji *One Way ANOVA* menunjukkan perbedaan yang tidak bermakna ($p>0,05$) pada semua kelompok. Pada kadar asam urat, uji *Wilcoxon* menunjukkan perbedaan yang bermakna ($p<0,05$) pada semua kelompok.

Simpulan : Pemberian ekstrak buah kersen tidak berpengaruh terhadap gambaran histopatologi ginjal mencit Balb/c yang hiperurisemia. Namun ekstrak buah kersen berpengaruh terhadap mencit Balb/c yang hiperurisemia.

Kata kunci : Ekstrak buah kersen, ginjal, asam urat, diet tinggi purin.

ABSTRACT

THE EFFECTS OF CHERRY FRUIT EXTRACT (*Muntingia calabura L.*) CALYCES STEEPINGS ON HISTOPATOLOGI FEATURES IN THE KIDNEY OF HYPERURICEMIA BALB/C MICE

Background : Cherry fruit has flavonoid function as an antioxidant. Cherry is traditionally used to treat gout. Increased production of uric acid in the metabolism or decreased excretion (expenditure) of uric acid in the kidney can affect images of kidney histopathology.

Aim : Proving there are differences in kidney histopathology picture Balb / c mice were hyperuricemia among the group given cherry fruit extract (*Muntingia calabura L.*) with multilevel dose control group and uric acid levels Balb/c mice.

Methods : This was a true-experimental research study using the pre test and post test control group design. The sample of 30 8Balb/c mice were divided into 6 groups randomly. The K1 group which was given only standard food and beverage, K2 group which were high purin diet and standard food, K3 group which were given cherry extract, and treated groups (P1,P2,P3) which were given standard food and cherry extact in graded dosage: 14 mg/20grBW, 28 mg/20grBW, and 56 mg/20grBW. The uric acid serum level of mices were measured, then the mices were terminated for observe the microscopic changes in kidneys.

Results : One Way ANOVA test for proximal tubular damage showed the insignificant difference ($p>0.05$) in every groups. At the level of uric acid, Wilcoxon test showed significant differences ($p<0.05$) in every groups.

Conclusion : There were not significant difference between chery extract with graded dosage to histopatological images of hyperurisemia Balb/c mice's kidney. But the cherry fruit significant difference of hyperuricemia Balb/c mice.

Keywords: cherry extract, kidney, uric acid, high purine diet

PENDAHULUAN

Ribuan jenis tumbuhan yang diduga berkhasiat obat, sejak lama secara turun-temurun dimanfaatkan oleh masyarakat. Salah satu dari tumbuhan berkhasiat obat ini adalah Kersen. Buah kersen merupakan sumber antioksidan, karena mempunyai kandungan vitamin C yang cukup tinggi yaitu sekitar 80,5 mg.¹ Selain itu di dalam buah kersen juga terdapat kandungan flavonoid, fenol, niasin dan betakaroten yang berfungsi sebagai antioksidan.^{2,3} Antioksidan dapat melindungi lipoprotein khususnya LDL dan VLDL dari reaksi oksidasi. Salah satu jenis antioksidan adalah vitamin C.

Penggunaan tumbuhan kersen secara tradisional digunakan untuk penyembuhan asam urat, antiseptik, antiinflamasi, antitumor, antioksidan, obat sakit kuning, memelihara kesehatan hati dan ginjal, mencegah kanker, dan meningkatkan kebugaran tubuh.³

Asam urat adalah asam yang berbentuk kristal-kristal yang merupakan hasil akhir dari metabolisme purin, yaitu salah satu komponen asam nukleat yang terdapat pada inti sel-sel tubuh. Kadar asam urat normal pada laki-laki 3,4 – 7,0 mg/dl dan pada wanita 2,4 – 6,0 mg/dl. Pada mencit normal, kadar asam uratnya 0,5 – 1,4 mg/dl dan mencit dikatakan hiperurisemia bila kadar asam uratnya 1,7 – 5,0 mg/dl. Kelebihan kadar asam urat di darah yang melewati batas normal dinamakan hiperurisemia. Hiperurisemia terjadi karena adanya peningkatan produksi asam urat dalam metabolisme atau penurunan ekskresi (pengeluaran) asam urat di ginjal yang dikeluarkan bersama urine atau kombinasi dari keduanya.⁴

Ginjal adalah salah satu organ sasaran utama dari efek toksik, ginjal membuang toksikan dari tubuh melalui mekanisme yang terdiri dari filtrasi glomerulus, difusi tubuler, dan sekresi tubuler.⁵ Kerusakan ginjal dapat diidentifikasi berdasarkan perubahan struktur histologi yaitu nekrosis tubulus akut dan nefritis interstitial yang secara morfologi ditandai dengan dekstruksi epitel tubulus proksimal, sel epitel tubulus proksimal ini peka terhadap anoksia dan mudah rusak karena keracunan akibat kontak dengan bahan-bahan yang diekskresikan lewat ginjal.^{6,7}

Tujuan penelitian ini adalah Membuktikan ada perbedaan gambaran histopatologi ginjal mencit Balb/c yang hiperurisemia antara kelompok yang diberi ekstrak buah kersen (*Muntingia calabura L.*) dosis bertingkat dengan kelompok kontrol dan kadar asam urat mencit Balb/c yang hiperurisemia.

METODE

Penelitian ini merupakan penelitian eksperimental laboratorik dengan desain yang dipakai adalah *Pre Test dan Post Test Only Control Group Design* untuk variabel kadar asam urat mencit Balb/c dan *Post Test Only Control Group Design* untuk variabel gambaran mikroskopis ginjal mencit Balb/c yang hiperurisemia. Pemeliharaan dan perlakuan terhadap hewan coba dilakukan di Laboratorium Parasitologi Fakultas Kedokteran Universitas Diponegoro. Penelitian dan pengumpulan data pada bulan Maret – Juni 2015. Data yang diambil adalah data primer yaitu dari pembacaan histopatologi ginjal dari kelompok perlakuan dibandingkan dengan kelompok kontrol dan kadar asam urat mencit Balb/c. Penelitian ini menggunakan 6 kelompok, yaitu tiga kelompok eksperimental dan tiga kelompok kontrol dengan kriteria inklusi; Mencit Balb/c, Umur 8 minggu, Berat badan 20 – 25 gram, Sehat, Jantan, Tidak ada kecacatan anatomis dan kriteria eksklusi; Terdapat kecacatan anatomis selama penelitian, Mati selama adaptasi dan perlakuan.

Dilakukan pengelompokkan secara randomisasi, 30 ekor mencit Balb/c dibagi dalam 6 kelompok. Kelompok kontrol pertama yang diberi pakan standar selama sebulan. Kelompok kontrol kedua diberi pakan standart 7 hari dan diet tinggi purin (hati ayam 100gram untuk 5 ekor) selama 14 hari dan diperiksa kadar asam urat *pre test*, kemudian diberi pakan standar selama 10 hari dan diperiksa kadar asam urat *post test*. Kelompok kontrol ketiga yang diberi

pakan standar selama 7 hari dan diperiksa kadar asam urat *pre test*, kemudian disonde ekstrak buah kersen dengan dosis 28 mg/20grBB/hari (*Muntingia calabura L.*) selama 21 hari dan diperiksa kadar asam urat *post test*. Kelompok perlakuan pertama, kedua, ketiga diberi pakan standar 7 hari dan diet tinggi purin (hati ayam 100 gram untuk 5 ekor) selama 7 hari kemudian diukur kadar asam urat *pre test* pada hari ke 21. Pada hari ke-15, kelompok perlakuan pertama disonde ekstrak buah kersen dengan dosis 14 mg/20grBB/hari, kelompok perlakuan kedua diberi ekstrak buah kersen dengan dosis 28 mg/20grBB/hari, dan kelompok perlakuan ketiga disonde ekstrak buah kersen dengan dosis 56 mg/20grBB/hari selama 14 hari. Kemudian diukur kadar asam urat *post test nya*.

Semua kelompok hewan coba dilakukan diterminasi. Kemudian dilakukan pembedahan, pembuatan dan pemeriksaan preparat histopatologi ginjal. Organ ginjal dari mencit Balb/c diproses secara mikroteknik dan dilakukan pengecatan dengan HE. Masing-masing preparat dibaca pada lima lapangan pandang dilihat pada lima area yaitu keempat sudut dan bagian tengah preparat dengan perbesaran 100x dan 400x serta dianalisis menggunakan mikroskop cahaya untuk dinilai index histopatologinya.

Data yang diperoleh diolah dengan program computer *SPSS for windows*. Data *pre test* dan *post test* kadar asam urat dengan skala rasio dilakukan uji normalitas menggunakan *Shapiro-Wilk*. Apabila 2 kelompok menggunakan uji *T* berpasangan. Sedangkan >2 kelompok menggunakan uji *Repeated ANOVA*, karena didapatkan data normal dilanjutkan uji *Mann Whitney* untuk membedakan kadar asam urat *Pre Test* dan *Post Test* antar kelompok. Maka dilanjutkan analisis *Post Hoc* untuk uji *Friedman* adalah dengan uji *Wilcoxon*.

Data gambaran histopatologi ginjal mencit uji normalitas menggunakan uji *Shapiro-Wilk*. Data yang normal dan varian data sama dilanjutkan dengan uji *One Way Anova* kemudian jika terdapat perbedaan bermakna dilanjutkan dengan analisa *Post Hoc*. Data yang tidak normal dan atau varian data tidak sama dilakukan uji *Kruskal-Wallis*.

HASIL

Data yang diperoleh dari pengamatan kadar asam urat *Pre Test* Mencit Balb/c adalah data numerik. Deskripsi data yang digunakan adalah *mean* dan *standar deviasi*.

Tabel 1. Data deskriptif pengamatan kadar asam urat Pre Test mencit Balb/c

Kelompok	Mean	Std.deviasi
K1	1,40	0,00
K2	2,00	0,00
K3	1,40	0,00
P1	3,42	1,62
P2	2,60	0,47
P3	2,28	0,30

Data yang diperoleh dari pengamatan kadar asam urat Post Test Mencit Balb/c adalah data numerik. Deskripsi data yang digunakan adalah *mean* dan *standar deviasi*.

Tabel 2. Data deskriptif pengamatan kadar asam urat Post Test mencit Balb/c

Kelompok	Mean	Std.deviasi
K1	1,70	0,67
K2	2,00	0,00
K3	1,40	0,00
P1	1,40	0,00
P2	1,62	0,49
P3	1,40	0,00

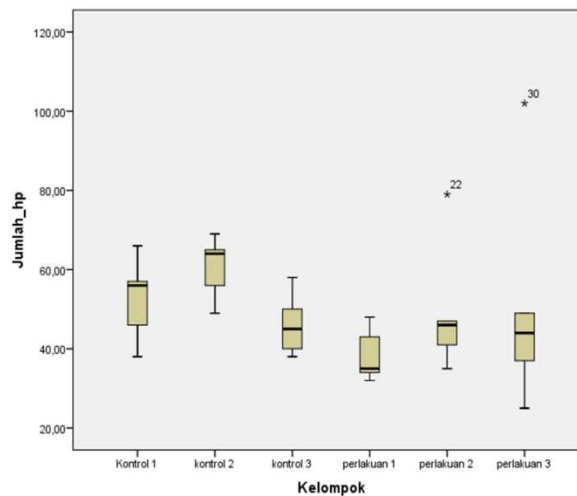
Rerata kadar asam urat pre test dan post test dilakukan uji normalitas menggunakan *Shapiro-Wilk* dan didapatkan distribusi normal karena nilai $p < 0,05$. kemudian melakukan uji *Mann Whitney* dan didapatkan data normal dengan nilai $p = 0,000$ yang menunjukan terdapat perbedaan kadar asam urat yang bermakna pada dua kelompok. Kemudian dilakukan uji *Mann Whitney* untuk membedakan kadar asam urat *Pre Test* dan *Post Test* antar kelompok. Maka dilanjutkan analisis *Post Hoc* untuk uji *Friedman* adalah dengan uji *Wilcoxon*. Dengan uji *Wilcoxon* didapatkan nilai $p = 0,004$ untuk perbandingan semua kelompok yang menunjukan kadar asam urat sebelum terapi berbeda dengan kadar asam urat setelah terapi.

Jumlah populasi data yang memenuhi syarat kriteria inklusi selama penelitian 30 hari adalah $N = 30$ yang terbagi dalam 6 kelompok yaitu 3 kelompok kontrol dan 3 kelompok perlakuan. Data yang diperoleh secara analisis deskripsi disajikan dalam bentuk tabel.

Tabel 3. Data hasil pengamatan histopatologi ginjal mencit Balb/c yang hiperurisemia

Kelompok	Mean	Std.deviasi
K1	52,60	10,81
K2	60,60	8,02
K3	46,20	8,07
P1	38,40	6,80
P2	49,60	17,11
P3	51,40	29,68

Berdasarkan tabel di atas menunjukkan hasil rerata jumlah kerusakan tubulus proksimal yang menutup paling sedikit pada kelompok kontrol adalah kelompok K3 dengan nilai mean 46,20 sedangkan yang paling banyak adalah kelompok K2 dengan nilai mean 60,60. Jumlah kerusakan tubulus proksimal yang menutup paling sedikit pada kelompok perlakuan adalah kelompok P1 dengan nilai mean 38,40 sedangkan yang paling banyak pada kelompok P3 dengan nilai mean 51,40.



Gambar 1 . Diagram *box plot* jumlah kerusakan tubulus proksimal

Data gambaran histopatologi ginjal mencit Balb/c dengan skala rasio dilakukan uji normalitas menggunakan uji *Shapiro-Wilk* dan kemudian melakukan uji varians menggunakan *Test homogeneity of variances*, maka dilanjutkan menilai hasil uji *One Way Anova*.

Tabel 4. Hasil uji statistik *Shapiro Wilk*

Kelompok	P
K1	0,861*
K2	0,596*
K3	0,708*
P1	0,335*
P2	0,088*
P3	0,138*

Keterangan : * Signifikan $p > 0,05$

Karena hasil uji statistik *Shapiro Wilk* didapatkan distribusi data normal ($p > 0,05$) sehingga dilanjutkan uji varians *Test homogeneity of variance*. Hasil uji *Test homogeneity of variance* didapatkan $p = 0,175$ yang menunjukkan varians data adalah sama. Karena varians data sama, maka uji *One Way Anova* pada tabel berikutnya adalah valid. Pada uji *One Way Anova*, didapatkan nilai $p = 0,384$ yang menunjukkan tidak ada perbedaan gambaran histopatologi ginjal secara bermakna antara satu kelompok dengan kelompok yang lain. Maka dari itu, analisis data dengan uji *Post Hoc* tidak perlu dilakukan.

PEMBAHASAN

Rerata kadar asam urat pre test dan post test dilakukan uji normalitas menggunakan *Shapiro-Wilk* dan didapatkan dua kelompok tidak normal karena nilai $p < 0,05$. kemudian melakukan uji *Friedman* dan didapatkan data normal dengan nilai $p = 0,000$ yang menunjukan perbedaan kadar asam urat yang bermakna pada dua kelompok. Kemudian dilakukan uji *Mann Whitney* untuk membedakan kadar asam urat *Pre Test* dan *Post Test* antar kelompok. Maka dilanjutkan analisis *Post Hoc* untuk uji *Friedman* dengan uji *Wilcoxon*. Dengan uji *Wilcoxon* didapatkan nilai $p = 0,004$ untuk perbandingan semua kelompok yang menunjukan kadar asam urat sebelum terapi berbeda dengan kadar asam urat setelah terapi.

Mekanisme reaksi dari pembentukan asam urat dari nukleosida purin melalui basa purin hipoxantin, xantin, dan guanin.⁸ Manusia tidak memiliki urikase yang dimiliki hewan, suatu enzim yang menguraikan asam urat menjadi allantoin yang larut dalam air. Asam urat yang terbentuk setiap hari di buang melalui saluran pencernaan atau ginjal. Pada keadaan

normal, jumlah asam urat terakumulasi pada laki-laki kurang lebih 1200mg dan pada perempuan 600mg. Jumlah akumulasi ini meningkat beberapa kali lipat pada penderita gout. Berlebihnya akumulasi ini dapat berasal dari produksi kelebihan atau ekskresi yang kurang. Meskipun asupan purin berlebih, dalam keadaan normal, seharusnya ginjal dapat mengekskresikannya. Pada kebanyakan pasien gout (75%-90%), klirens asam urat oleh ginjal sangat menurun.⁹

Hiperurisemia adalah keadaan dimana terjadi peningkatan kadar asam urat darah di atas normal.¹⁰ Ada beberapa hal yang dapat meningkatkan kadar asam urat dalam darah dan merupakan faktor resiko terjadi hiperurisemia. Faktor-faktor tersebut dapat dikelompokkan menjadi tiga mekanisme, yaitu: peningkatan produksi asam urat, penurunan ekskresi asam urat, kombinasi antara kedua mekanisme tersebut.¹⁰

Buah kersen (*Muntingia calabura L.*) mengandung antiviral, antibakteri, juga ada zat yang disebut dapat menurunkan kadar asam urat pada darah, sehingga dapat mengurangi rasa nyeri pada sendi.¹¹ Buah kersen (*Muntingia calabura L.*) juga mengandung flavonoid. Quercetin adalah sejenis flavonoid yang terkandung dalam buah kersen. Quercetin dapat menurunkan kadar asam urat darah. Kerja quercetin dalam menurunkan kadar asam urat adalah dengan cara menghambat aktivitas xantin oksidase yang merupakan enzim yang mensintesis asam urat.¹²

Berdasarkan penelitian ini, rerata jumlah kerusakan tubulus proksimal pada masing-masing kelompok adalah kelompok kontrol 1 (52,60), kontrol 2 (60,60), kontrol 3(46,20), perlakuan 1 (38,40), perlakuan 2 (49,60), perlakuan 3 (51,40). Hasil tersebut menunjukkan bahwa mencit Balb/c yang diberikan hati ayam semakin banyak jumlah kerusakan tubulus proksimal. Kerusakan tubulus proksimal disebabkan karena pemberian diet tinggi purin dan akibat dosis kumulatif.

Terapi herbal sering menyebabkan toksik terutama ke ginjal sebagai akibat pemakaian herbal secara rutin atau berlebihan. Beberapa penelitian menyebutkan penggunaan obat herbal dalam jangka lama secara terus-menerus terutama tanaman yang mempunyai efek diuretik dan yang mengandung zat nefrotoksik seperti aristolochic acid dapat menyebabkan gangguan elektrolit, kerusakan ginjal, gangguan metabolisme dan lain-lain.⁶ Kerusakan ginjal dapat diidentifikasi berdasarkan perubahan struktur histologi yaitu nekrosis tubulus akut dan

nefritis interstitial yang secara morfologi ditandai dengan dekstruksi epitel tubulus proksimal, sel epitel tubulus proksimal ini peka terhadap anoksia dan mudah rusak karena keracunan akibat kontak dengan bahan-bahan yang diekskresikan lewat ginjal.^{6,7}

Tubulus Kontortus Proksimal (TC 1) merupakan segmen berkelok-kelok, yang panjangnya dapat mencapai 14 mm. TC 1 banyak ditemukan di daerah korteks dan cepat mengalami degenerasi post mortem. Sel epitel TC 1 berbentuk kolumnar selapis, inti sel membesar, sitoplasma jernih, permukaan sel terdapat brush border, lumen tidak rata dan sempit. Fungsi utama sel ini adalah absorpsi. Sebagian besar air, Na, glukosa, asam amino dan protein akan direabsorpsi oleh TC I.¹³ Tubulus ini sensitive terhadap kekurangan oksigen dan racun.¹⁴

Sel epitel tubulus proksimal ginjal mencit Balb/c yang diberikan diet tinggi purin (hati ayam) akan mengalami kerusakan pada lumen tubulus proksimal yang digambarkan dengan penutupan lumen tubulus proksimal, tidak terdapat brush border, protein cast. Pemberian diet tinggi purin (hati ayam) dosis toksik ditambah ekstrak buah kersen (*Muntingia calabura L.*) menunjukkan hasil berupa kerusakan sel epitel tubulus proksimal ginjal yang sedikit dibandingkan dengan pemberian diet tinggi purin (hati ayam) tanpa ekstrak buah kersen (*Muntingia calabura L.*). Hal ini disebabkan ekstrak buah kersen merupakan sumber antioksidan terhadap efek toksik diet tinggi purin. Kelompok kontrol digunakan sebagai pembanding terhadap kelompok kontrol dengan diet tinggi purin dan kelompok perlakuan dengan diet tinggi purin ditambah ekstrak buah kersen.

Kelompok kontrol juga memperlihatkan gambaran lumen tubulus proksimal menutup, tidak adanya brush border dan ada protein cast. Hal ini terjadi karena adanya proses apoptosis yang secara fisiologi dialami oleh semua sel normal. Setiap sel dalam tubuh akan selalu mengalami penuaan yang diakhiri kematian sel dan digantikan oleh sel-sel baru melalui proses regenerasi.¹⁵ Pengaruh variabel luar yang tidak dapat dikendalikan juga dapat menjadi penyebabnya.

Hasil uji statistik *Shapiro Wilk* didapatkan distribusi data normal ($p > 0,05$) sehingga dilanjutkan uji varians *Test homogeneity of variance*. Hasil uji *Test homogeneity of variance* didapatkan $p = 0,175$ yang menunjukkan varians data adalah sama. Karena varians data sama, maka uji *One Way Anova* pada tabel berikutnya adalah valid. Pada uji *One Way Anova*,

didapatkan nilai $p=0,384$ yang berarti tidak terdapat perbedaan gambaran histopatologi ginjal secara bermakna antara satu kelompok dengan kelompok yang lain. Maka dari itu, analisis data dengan uji *Post Hoc* tidak perlu dilakukan. Hasil uji *One Way Anova* menunjukkan gambaran histopatologi ginjal mencit Balb/c yang hiperurisemia berbeda tidak bermakna antara kelompok kontrol dengan kelompok perlakuan.

SIMPULAN DAN SARAN

Simpulan

Terdapat perbedaan kadar asam urat mencit Balb/c yang hiperurisemia sebelum dan sesudah pemberian ekstrak buah kersen (*Muntingia calabura L.*). Pemberian ekstrak buah kersen (*Muntingia calabura L.*) dosis bertingkat tidak berpengaruh terhadap gambaran histopatologi ginjal mencit Balb/c yang hiperurisemia

Saran

Perlu adanya penelitian lebih lanjut dengan memperhatikan dosis, lama waktu, jumlah sampel dan pemeriksaan fungsi ginjal. Selain itu, menghitung preparat sebanyak mungkin agar dapat mewakili kerusakan ginjal itu sendiri dan dapat meminimalkan kesalahan dalam menginterpretasikan data. Pada penelitian berikutnya diharapkan dapat melakukan tehnik pengambilan dan pengolahan jaringan yang baik.

UCAPAN TERIMA KASIH

Penulis mengucapkan terima kasih kepada dr.Ratna Damma Purnawati, M.Kes, dosen pembimbing penulis yang telah memberikan banyak bimbingan dalam penyelesaian penelitian ini. dr. Noor Wijayahadi, M.Kes dan Ibu Indah Saraswati, MS.,Apt, dr. Ika Prawira M, Sp.PA yang ikut membimbing penulis baik selama penelitian. Orang tua dan keluarga yang telah mendukung penulis dalam penelitian dan semua pihak yang tidak dapat penulis sebutkan satu persatu, yang telah memberikan dukungan inspirasinya kepada penulis.

DAFTAR PUSTAKA

1. Irfanto, Asrul [Online]. 2010 [cited 2015 Januari 12]. Manfaat Buah Gersen/Kersen.<http://asrulirfantosblog.blogspot.com/2009/06/manfaat-buah-gersen/kersen>.
2. Kolar, Firdose R., Kamble, Vaishali S. And Dixit, Ghansham B. Phytochemical Constituents and Antioxidant Potential of Some underused Fruits. *African Journal of Pharmacy and Pharmacology*; 2011.p.2067-2072.
3. Verdayanti. Uji Efektifitas Jus Buah Kersen (*Muntingia calabura L.*) Terhadap Penurunan Kadar Glukosa Darah Pada Tikus Putih (*Rattus Norvegicus*). Department Of Biology. UMM; 2009.
4. Febrina M, Arifin H, Almahdy. Pengaruh Pemberian Alopurinol dan Probenesid terhadap Kadar Asam Urat Mencit Diabetis. Padang: Badan Penerbit Universitas Andalas; 2012.
5. Lu, F.C. Toksikologi dasar: Asas, organ, sasaran, dan penilaian resiko. Ed.ke-2. Penerbit Universitas Indonesia; 1995.p.428
6. Gitawati R, Handayani RS: Profil Konsumen Obat Tradisional Terhadap Ketanggapan Akan Adanya Efek Samping Obat Tradisional. 2008. [cited 2015 Juli 05]. Available from: URL: http://apotekputer.com/ma/index.php?option=com_content&task=view&id=139&Itemid=63
7. Hartono Andry. Prinsip Diet Penyakit Ginjal, edisi IV. Jakarta: ARAN, 1995.p.1-10
8. Bondy, Rosenberg. Diseases of Metabolisme Genetics
8. Metabolism Endocrinology. Asian Edition. Saunders College Publishing. Philadelphia; 1970.p.656-681.
9. Wood J. Gout and its Management, The Pharmaceutical Journal vol 262 June 5; 1999.p.808-811.
10. Kelly W. N, Wortmann R. L. Gout and Hyperuricemia. In Textbook of Rheumatology, Fifth Edition, Editor WN Kelley, S Ruddy, ED Harris, CB Sledge, Philadelphia; 1997.p.1314-1350.
11. Banurea D, Marlinang I.G, Sitohang W.R.M. Manisnya Kristal Buah Kersen (*Muntingia calabura L.*). Medan: Universitas Sumatera Utara; 2012.
12. Sulistyowati, VY, Listyawati S, Pangestuti A. Efek Pemberian Ekstrak Etanol Daun Talok (*Muntingia calabura L.*) terhadap Kadar Asam urat Serum Tikus Putih (*Rattus norvegicus L.*) Galur Wistar Hiperurikemia. Biosmart: Journal of Biological Science 2010;12(2);1.
13. Soejoto. Sistem urin. In: Nurjdjaman, Soejoto, Faradz SMH, Witjahyo B, Susilaningsih N, dkk. Histologi II. Semarang: Balai Penerbit FK UNDIP; 2001.p. 70-89
14. Nurdjaman, Soetojo, Faradz SMH, Witjahyo B, Susilaningsih N, dkk. Petunjuk parktikum histology, jilid II. Semarang: Balai Penerbit FK UNDIP; 2004.p.22
15. Mitchell R. N., Cotran R. S. 2007. Jejas, Adaptasi, dan Kematian Sel. Dalam: Kumar V., Cotran R. S., Robbins S. L. (eds). Buku Ajar Patologi Robbins Volume 1. Edisi VII. Jakarta: EGC, pp: 3, 26-7.